

ОЦЕНКА ВЛИЯНИЯ ЭНДОПРОТЕЗИРОВАНИЯ ГРУДНОГО ОТДЕЛА НА РЕМОДЕЛИРОВАНИЕ АОРТЫ ПОСЛЕ ХИРУРГИЧЕСКОЙ КОРРЕКЦИИ РАССЛОЕНИЯ 1 ТИПА ПО ДЕ БЕКИ

БАЗЫЛЕВ В.В., ШМАТКОВ М.Г., ЗАХАРОВ Д.А., МОРОЗОВ З.А.

Федеральный центр сердечно-сосудистой хирургии Минздрава РФ, Пенза, Россия

Цель: оценить влияние эндопротезирования грудного отдела на ремоделирование нисходящей аорты у пациентов после хирургического этапа коррекции расслоения 1 типа по Де Беки.

Материалы и методы: проведен ретроспективный анализ группы пациентов ($n=12$), которым было выполнено эндопротезирование грудного отдела аорты после предшествующей хирургической коррекции восходящей аорты и ее ветвей. Средний возраст пациентов составил 48 (43; 56, 7) лет, из них 9 мужчин и 3 женщины. Всем пациентам выполнялась мультиспиральная компьютерная томография (МСКТ) при поступлении в стационар, непосредственно после имплантации стент-графта и через 6, 12 и 24 месяца после выписки. Контрольную группу составили 9 пациентов с расслоением аорты 1 типа (по Де Беки), перенесших только хирургическую коррекцию восходящей аорты и дуги.

Результаты: успех вмешательства составил 100%. Признаков ишемии спинного мозга, внутренних органов и нижних конечностей не было. Диаметр имплантированных стент-графтов варьировал от 28 до 40 мм, длина — от 140 до 204 мм. У 7 (58%) пациентов основной группы уже в течение года выявлено отсутствие кровотока по ложному каналу. В контрольной группе ложный канал сохранился в 100%. За двухлетний период наблюдения у пациентов после эндопротезирования диаметр ложного канала не увеличился. В контрольной группе за этот же срок наблюдения прослеживалась тенденция к увеличению диаметра аорты за счет расширения ложного канала. Отмечен прирост ложного канала нисходящей аорты на уровне диафрагмы с 1,8 (1,57; 2,1) до 2,05 (1,7; 2,31) см ($p=0,4$) и на уровне почечных артерий с 1,5 (1,32; 1,8) до 1,8 (1,58; 1,97) см ($p=0,4$). Летальных исходов за время наблюдения не было.

Выводы: эндопротезирование грудного отдела после хирургического этапа в отдаленном периоде сопровождалось стабилизацией диаметра нисходящей аорты, а также способствовало закрытию ложного канала.

Ключевые слова: расслоение аорты 1 типа по Де Беки, протезирование восходящего отдела аорты, эндопротезирование грудного отдела аорты.

ВВЕДЕНИЕ

Расслоение аорты 1 типа является угрожающим состоянием и в 80–94% случаев приводит к летальному исходу в течение уже первой недели от появления первых клинических признаков. У пациентов, переживших острый период, пятилетняя выживаемость при естественном течении не превышает 10–15% [1, 2].

Первый этап хирургической коррекции восходящего отдела и дуги аорты направлен на устранение ложного просвета и стабилизации состояния пациента [3, 4]. Однако сохранение ложного канала (ЛК) в нисходящем отделе аорты в 40% случаев приводит к формированию аневризмы, риск разрыва которой превышает 20% [5, 6]. Другим неблагоприятным последствием патологической трансформации

нисходящей аорты является развитие синдрома мальперфузии висцеральных органов и нижних конечностей [7, 8].

Второй этап хирургической коррекции (устранение ложного канала нисходящей аорты) при открытом хирургическом вмешательстве связан с высокой травматичностью и, как следствие, высокой летальностью.

Таким образом, предотвращение расширения аорты и ложного канала после первого этапа является ключевым моментом в лечении и включает в себя хирургический, эндоваскулярный и терапевтический подходы.

Отдаленные результаты эндоваскулярного метода недостаточно освещены в доступной литературе, что

Таблица 1

Критерии отбора на эндопротезирование у пациентов (n=21) с расслоением аорты 1 типа после первого этапа хирургической коррекции восходящего отдела и дуги	
Критерии	Группа TEVAR (n=12)
Абдоминальная ишемия	2 (9,5%)
Болевой синдром	6 (28,5%)
Диаметр грудного отдела Ао>40 мм (при сохраненном ЛК)	9 (42,8%)
Диаметр грудного отдела Ао>60 мм	1 (4,8%)
Стремительный рост диаметра Ао (>10мм/год)	2 (9,5%)
Ложный канал на уровне грудного отдела аорты >22 мм	12 (57,1%)

и определило цель нашего исследования.

Цель: оценить влияние эндопротезирования грудного отдела на ремоделирование нисходящей аорты в отдаленном периоде у пациентов после хирургического этапа коррекции расслоения 1 типа по Де Беки.

МАТЕРИАЛЫ И МЕТОДЫ

Ретроспективный анализ включал 21 пациента после хирургического вмешательства по поводу расслоения аорты 1 типа. Пример исходного изображения расслоения аорты по данным МСКТ (4D-реконструкция) представлен на рис. 1. Из общей группы 7 (33,3%) пациентов были доставлены в острой стадии заболевания. В зависимости от степени поражения аортального клапана (АК) применялись различные методики хирургической коррекции корня аорты: клапансохраняющие операции (операция Якуба, операция Девида) и операции, включающие протезирование АК (операция Бенталла де Боно, операция Уита, операция Вольфа). Всем пациентам по показаниям было выполнено протезирование дуги аорты (полная дуга) с тотальным переключением брахиоцефальных сосудов. Все больные после хирургического лечения были выписаны из стационара в удовлетворительном состоянии и взяты под динамическое наблюдение. В качестве контроля показателей ремоделирования аорты выполнялась МСКТ перед выпиской из стационара, через 1, 6, 12 месяцев и далее 1 раз в год. Перед выпиской средняя величина грудного и брюшного отделов аорты, после первого этапа хирургической коррекции, составили 3,5 (3,1; 4,7) и 2,4 (2,0; 2,9) см соответственно.

В ряде случаев 2 этапом коррекции расслоения аорты 1 типа (после 1 этапа – протезирования восходящего отдела и дуги) является эндопротезирование грудного отдела. В качестве показаний к имплантации стент-графта с учетом рекомендаций европейского общества кардиологов (ESC) рас-

сматриваются: аневризматическое увеличение аорты более 60 мм, скорость расширения аорты более 10 мм/год, мальперфузия и рецидивирующий болевой синдром (класс I, уровень C). А также – максимальный диаметр аорты более 40 мм при функционирующем ложном канале, ширина ложного канала грудного отдела аорты более 22 мм [9, 10].

В ретроспективный анализ вошли 12 пациентов, у которых в течение 6–10 месяцев было отмечено ухудшение течения основного заболевания: клиника висцеральной (абдоминальной) ишемии зафиксирована в 2 случаях; рецидивирующий болевой синдром – в 6 случаях. По данным МСКТ-ангиографии расширение грудного отдела аорты более 40 мм выявлено у 9 пациентов, более 60 мм в одном случае. У 2 пациентов за время наблюдения отмечено увеличение нисходящего отдела аорты более 10 мм. Во всех 12 случаях ширина ложного канала грудного отдела аорты превышала 22 мм (табл. 1). У всех 12 пациентов при суточном мониторинге зафиксировано повышение систолического артериального давления более 165 мм рт. ст. (при гипотензивной терапии).

Эти 12 пациентов составили исследуемую группу, которым вторым этапом была выполнена имплантация стент-графта в грудной отдел аорты.

У остальных 9 пациентов из 21 не отмечена отрицательная динамика по основному заболеванию. Эти пациенты составили контрольную группу нашего исследования.

Таким образом, были сформированы 2 группы (основная – TEVAR и контрольная), схожие по основным клинико-демографическим характеристикам (табл. 2). Средний возраст пациентов 1 и 2 групп

Таблица 2

Исходные клинико-демографические данные пациентов после первого хирургического этапа			
Характеристика	Группа TEVAR (n=12)	Контрольная группа (n=9)	p
Пол:			0,9
муж	9 (75%)	7 (78%)	
жен	3 (25%)	2 (22%)	
Средний возраст	48 (43; 56,7)	51 (45; 60,1)	0,08
ИМТ	25,2 (21,5; 28,4)	27,4 (25; 29)	0,2
АД сист. (мм рт. ст.)	171 (166; 177)	158 (152; 169)	0,07
ФВ (%)	55 (51; 62)	60 (53,5; 63)	0,5
Болевой синдром в области груди	6	0	0,04
Абдоминальная ишемия	2	0	0,6
Поражение коронарного русла	4	2	0,7
Перенесенный ИМ	3	2	0,9
Сахарный диабет	3	2	0,8
Курение в анамнезе	5	2	0,2
Сифилис в анамнезе	1	0	0,8
Травма грудной клетки в анамнезе	1	0	0,8
Мочевина (ммоль/л)	5,3 (4,7; 6,6)	5,1 (4,2; 5,7)	0,9
Креатинин (мкмоль/л)	89,5 (85,2; 92,2)	88 (78,7; 90,5)	0,8

Базылев В.В. и др. Оценка влияния эндопротезирования грудного отдела на ремоделирование аорты после хирургической коррекции расслоения 1 типа по Де Беки

Таблица 3

Сравнительные исходные ангиометрические показатели истинного и ложного каналов у пациентов двух групп

Отдел аорты	Группа TEVAR (n=12)				Контрольная группа(n=9)				U	Z	p
	M±SD	Me	P ₂₅	P ₇₅	M±SD	Me	P ₂₅	P ₇₅			
Восходящий отдел	3,1±0,16	3,0	2,9	3,05	3,1±0,10	3,0	3,0	3,15	28	0,2	0,3
Дуга аорты	2,8±0,31	2,7	2,55	3,0	2,8±0,31	2,7	2,55	3,0	28	0,2	0,3
Перешеек	4,2±0,6	3,8	3,37	4,27	3,7±0,25	3,4	2,92	3,8	59	0,09	0,1
истинный канал	1,9±0,31	1,6	1,2	2,0	1,85±0,31	1,7	1,4	2,0	37	0,9	0,9
ложный канал	2,3±0,43	2,15	1,7	2,4	1,9±0,25	1,65	1,45	2,1	21	0,07	0,07
Грудной отдел	4,9±0,66	4,5	4,1	5,3	3,7±0,25	3,4	3,15	3,8	1	0,01	0,01
истинный канал	1,8±0,32	1,7	1,25	2,0	1,7±0,28	1,6	1,4	2,0	42	0,7	0,7
ложный канал	3,1±0,48	2,8	2,4	3,3	2,0±0,14	1,8	1,6	2,1	4	0,01	0,01
Диафрагма	3,4±0,42	3,15	2,8	3,5	3,4±0,56	3,1	2,7	3,55	48	0,4	0,5
истинный канал	1,5±0,33	1,4	1,07	1,6	1,5±0,38	1,3	0,9	1,5	52	0,2	0,3
ложный канал	1,9±0,34	1,7	1,45	2,1	1,9±0,17	1,8	1,57	2,1	45	0,2	0,2
Чревный ствол	3,0±0,42	2,75	2,4	3,2	3,0±0,38	2,8	2,55	3,0	52	0,2	0,2
истинный канал	1,3±0,25	1,2	0,9	1,4	1,1±0,27	1,0	0,77	1,25	53	0,2	0,2
ложный канал	1,7±0,42	1,5	1,1	1,95	1,9±0,35	1,75	1,4	1,9	43	0,7	0,7
Почечные артерии	2,68±0,33	2,4	2,0	2,62	2,8±0,27	2,6	2,32	2,97	29	0,3	0,3
истинный канал	1,1±0,21	1,0	0,8	1,2	1,1±0,18	1,05	0,77	1,2	34	0,6	0,6
ложный канал	1,5±0,30	1,35	1,0	1,6	1,7±0,30	1,5	1,32	1,8	28	0,3	0,3

* Характерное различие полученных результатов между средним арифметическим (M) и медианой (Me) так же указывает на неправильное распределение ангиометрических параметров в группах.

составил 48 (43; 56,7) и 51 (45; 60,1) год соответственно. Индекс массы тела в первой группе – 25,2 (21,5; 28,4), во второй – 27,4 (25; 29). Уровень систолического давления в основной и контрольной группах – 171 (166; 177) и 158 (152; 169) мм рт. ст. Средняя величина диаметра аорты и ширина ложного канала грудного отдела составили 4,5 (4,1; 5,3) и 2,8 (2,4; 3,3) см в первой группе, во второй группе – 3,4 (3,15; 3,8) и 1,8 (1,6; 2,1) см соответственно (табл. 3).

Размеры эндопротезов рассчитывались в соответствии с ангиометрическими параметрами, полу-

ченными по данным МСКТ. Учитывались диаметры дистальной части сосудистого протеза и нисходящей аорты.

Вмешательства проводились в рентгенхирургической операционной. В условиях комбинированного эндотрахеального наркоза выделялась общая бедренная артерия, при этом предпочтение отдавалось стороне с большим диаметром и минимальным поражением подвздошно-бедренного сегмента. Эндографт на жестком проводнике позиционировался в грудном отделе аорты под ангиографическим контролем из радиального доступа справа или слева.

Проксимальной шейкой для эндографта служила дистальная часть сосудистого протеза (рис. 2). Для уменьшения воздействия скорости кровотока на раскрываемый стент (эффект паруса) пациент вводился в управляемую гипотонию. После имплантации стента проводилась контрольная аортография. Доставочная система удалялась. Хирург восстанавливал целостность бедренной артерии, послойно ушивал и дренировал рану.

Всем пациентам после эндопротезирования (группа TEVAR) проводилась МСКТ перед выпиской, через 6, 12 месяцев и далее 1 раз в год (как и в контрольной группе). Получен-

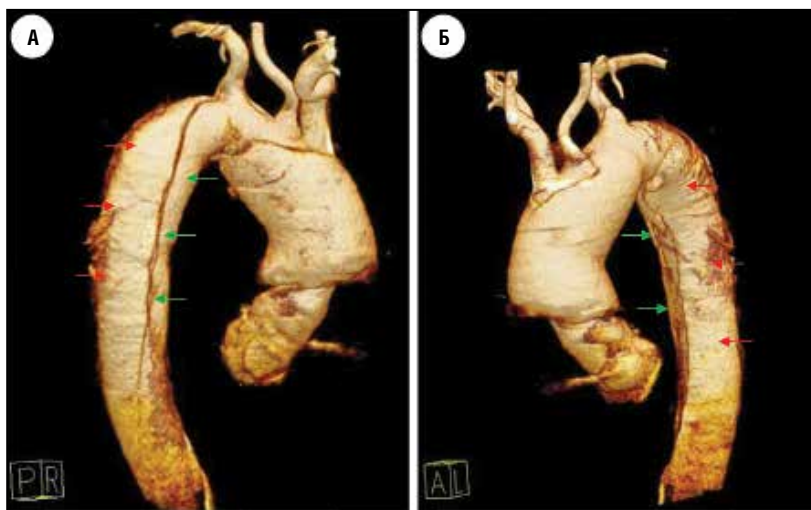


Рис. 1 (а, б). Исходные изображения при МСКТ (4D-реконструкция) у пациента с расслоением аорты 1 типа по Де Беки. По данным исследования выявлена аневризма восходящего отдела, дуги, нисходящей аорты с винтообразным расслоением и формированием истинного (зеленая стрелка) и ложного каналов (красная стрелка).

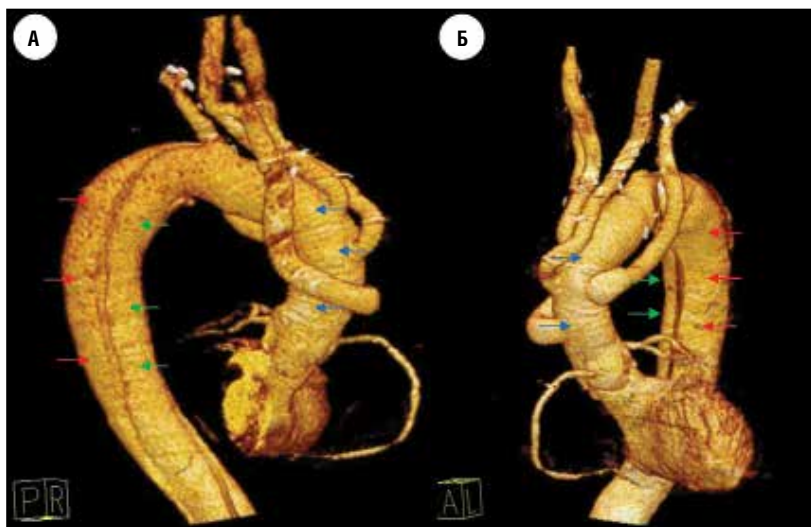


Рис. 2 (а, б). МСКТ этого же пациента после протезирования восходящего отдела, дуги и переключения БЦС. Дистальное сосудистого протеза (синяя стрелка) определяется расслоение аорты на истинный (зеленая стрелка) и ложный каналы (красная стрелка).

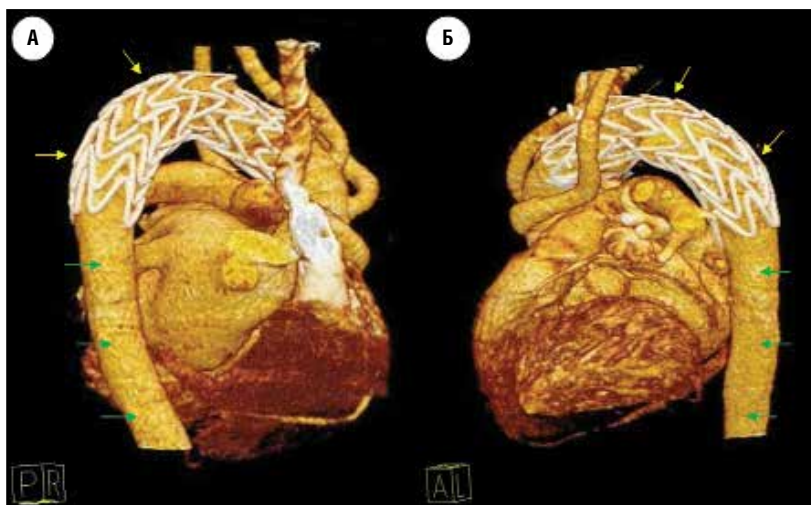


Рис. 3 (а, б). МСКТ того же пациента через 12 месяцев после имплантации эндографта (желтая стрелка). Ложный канал тромбирован как в зоне стент-графта, так и дистальнее. На всем протяжении аорты определяется истинный канал (зеленая стрелка).

ные двухгодовые ангиометрические показатели ремоделирования аорты мы сравнили с аналогичными данными контрольной группы (табл. 4).

МЕТОД СТАТИСТИЧЕСКОГО АНАЛИЗА

Для анализа использовался пакет программного обеспечения SPSS (IBM SPSS Statistics Base 21). После проверки количественных переменных с помощью критерия Колмогорова–Смирнова, графически – с помощью квантильных диаграмм, показателей асимметрии и эксцесса установлено, что ангиометрические параметры в группах имеют неправильное распределение. В дальнейшем показатели были представлены как медиана (Me) и квартили (P_{25} и P_{75}). Полученные данные с асимметричным распределением сравнивались с помощью межгруппо-

вого непараметрического критерия Манна–Уитни. Результаты статистического анализа представлены как абсолютное значение критерия (U), стандартизованная статистика критерия (Z), достигнутый уровень значимости (p). Для сравнения двух групп по качественному признаку использовали «Хи – квадрат Пирсона» с поправкой на малые группы. Статистически значимым считалось различие при $p < 0,05$.

РЕЗУЛЬТАТЫ

Успех вмешательства составил 100%. Летальных исходов не было. При контрольной МСКТ проводилась ангиометрия, оценивались проходимость и позиция стент-графта, отсутствие или наличие затеков, состояние ложного и истинного каналов.

В течение года у 7 (58%) из 12 пациентов группы TEVAR после имплантации стент-графта произошло тотальное закрытие ложного канала на всем протяжении. У оставшихся 5 (42%) пациентов отмечено тромбирование ложного канала только на уровне эндографта.

Во всей группе TEVAR к двум годам наблюдения отмечено сокращение просвета ложного канала нисходящей аорты на уровне диафрагмы с 1,7 (1,45; 2,1) до 1,0 (0,1; 1,7) см ($p < 0,01$) и на уровне почечных артерий с 1,35 (1,0; 1,6) до 0,95 (0,1; 1,57) см ($p = 0,06$).

В контрольной группе ложный просвет сохранялся во всех случаях и имел тенденцию к увеличению. Отмечен прирост ложного канала нисходящей аорты на уровне диафрагмы с 1,8 (1,57; 2,1) до 2,05 (1,7; 2,31) см ($p = 0,4$) и на уровне почечных артерий с 1,5 (1,32; 1,8) до 1,8 (1,58; 1,97) см ($p = 0,4$).

ОБСУЖДЕНИЕ

Первичная хирургическая коррекция расслоения первого типа направлена на устранение проксимальной фенестрации и восстановление кровотока по истинному руслу восходящей аорты, дуги и ее ветвей. При этом выживаемость в течение первого года составляет 90%, в течение пяти лет 72–77% [11]. Однако сохранение ложного канала и наличие фенестраций в нисходящем отделе аорты влечет за собой развитие жизнеугрожающих осложнений,

Базылев В.В. и др. Оценка влияния эндопротезирования грудного отдела на ремоделирование аорты после хирургической коррекции расслоения 1 типа по Де Беки

Таблица 4

Сравнительные двухгодичные ангиометрические показатели истинного и ложного каналов у пациентов двух групп											
Отдел аорты	Группа TEVAR (n=12)				Контрольная группа(n=9)				U	Z	p
	M±SD	Me	P ₂₅	P ₇₅	M±SD	Me	P ₂₅	P ₇₅			
Восходящий отдел	3,1±0,16	3,0	2,9	3,1	3,1±0,10	3,0	3,0	3,2	22	0,1	0,2
Дуга аорты	2,8±0,28	2,7	2,55	3,0	2,8±0,30	2,7	2,5	3,0	28	0,2	0,3
Перешеек*	3,1±0,19	2,9	2,8	3,0	3,9±0,41	3,5	3,2	4,1	9,5	0,7	0,7
истинный канал	3,0±0,17	2,8	2,6	2,9	1,6±0,39	1,5	1,0	1,8	79,5	<0,01	<0,01
ложный канал	0,14±0,04	0,1	0,1	0,2	2,3±0,51	2,0	1,4	2,6	<0,01	<0,01	<0,01
Грудной отдел*	3,6 ±0,51	3,3	2,9	3,7	4,0±0,36	3,7	3,48	4,18	43	0,01	0,01
истинный канал	3,5±0,35	3,2	2,85	3,5	1,7±0,31	1,6	1,23	1,85	74,5	0,002	0,001
ложный канал	0,14±0,03	0,1	0,1	0,2	2,3±0,28	2,1	1,7	2,3	<0,01	<0,01	<0,01
Диафрагма	3,4±0,32	3,1	2,77	3,2	3,65±0,53	3,3	3,0	3,9	24	0,6	0,7
истинный канал	2,2± 0,2	2,1	1,2	2,9	1,5±0,31	1,3	1,0	1,6	71	0,005	0,003
ложный канал	1,2±0,79	1,0	0,1	1,7	2,2±0,31	2,05	1,7	2,31	<0,01	<0,01	<0,01
Чревный ствол	3,0±0,33	2,7	2,5	2,9	3,3±0,41	3,0	2,77	3,41	62	0,043	0,051
истинный канал	1,85±0,67	1,7	1,1	2,5	1,1±0,21	1,05	0,8	1,2	9	0,005	0,004
ложный канал	1,2±0,51	1,05	0,1	1,5	2,2±0,28	2,00	1,8	2,17	<0,01	<0,01	<0,01
Почечные артерии	2,95±0,32	2,6	2,0	2,82	3,1±0,34	2,85	2,45	3,25	23	0,137	0,146
истинный канал	1,9±0,58	1,7	1,2	2,4	1,1±,27	1,0	0,82	1,25	4	<0,01	<0,01
ложный канал	1,0±0,76	0,95	0,1	1,57	2,0±0,18	1,8	1,58	1,97	<0,01	<0,01	<0,01

* Отдел аорты, покрытый эндографтом (только у группы TEVAR).

таких как аневризматическое расширение аорты, синдром мальперфузии висцеральных органов и нижних конечностей [12, 13]. Аневризматическая трансформация – одно из наиболее опасных поздних осложнений у пациентов, благополучно перенесших 1 этап коррекции [14].

Стент-графт обеспечивает закрытие фенестраций и компрессию ложного просвета в грудном отделе. Это создает благоприятные условия для прекращения антеградного кровотока и тромбированию всего ложного канала (рис. 3).

В доступной литературе приводятся данные о тотальном закрытии ложного канала в 50–70% случаев после эндопротезирования грудного отдела аорты [15]. В нашем исследовании ложный канал закрылся у 58% больных.

С другой стороны, в исследованиях отмечено, что проведение только первого этапа хирургической коррекции сопровождается сохранением антеградного кровотока по ложному просвету в 73–82% случаев [15]. По нашим данным в контрольной группе (n=9) ложный канал сохранился у 100% больных и даже имел тенденцию к росту. В группе TEVAR отмечена стабилизация диаметра аорты и уменьшение просвета ложного канала.

В клинических исследованиях также выявлено положительное влияние эндоваскулярного вмешательства на ремоделировании аорты [9, 16].

Так, в своем исследовании Ertugay S. сообщил о росте объема истинного канала от 74,4±49 мл до 110±50 мл (p=0,01) и снижении среднего объема ложного канала со 124,2±81 мл до 59,5±59 мл

(p<0,001) на уровне грудного отдела аорты. На уровне брюшного отдела аорты средний объем истинного просвета увеличился с 46,5±63 мл до 57,3±74 мл (p=0,038), а средний объем ложного просвета снизился с 41,8±30 мл до 37,6±32 мл (p=0,51) [17].

Kusagawa H. отметил уменьшение диаметра аорты с 4,42 до 3,84 (см) на уровне грудного отдела и с 2,86 до 2,74 (см) на уровне брюшного отдела в течение двух лет после эндопротезирования [18].

В нашем исследовании за два года наблюдения (группа TEVAR) произошло уменьшение диаметра аорты с 4,5 (4,1; 5,3) до 3,3 (2,9; 3,7) см (p<0,01) на уровне нисходящего грудного отдела и отмечен небольшой прирост диаметра (за счет истинного канала) на уровне брюшного отдела с 2,4 (2,0; 2,62) до 2,6 (2,0; 2,82) см (p=0,06).

Синдром мальперфузии является другим жизнеугрожающим осложнением у пациентов, переживших острый период расслоения аорты 1 типа. Одним из естественных является вопрос о том, как изменится кровоток в сосудах, отходящих от «условно-стабильного» ложного просвета. Однако в литературе появляется все больше данных о том, что даже создание целостной однопросветной аорты на всем протяжении за счет полного прижатия стентами ложного канала (full metal jacket) не ведет к мальперфузии висцеральных органов и спинного мозга [19]. Кроме того, в исследованиях отмечено клиническое улучшение при исходно имеющейся мальперфузии [11, 18, 20].

Нами за время наблюдения также не отмечено признаков неврологического дефицита, ишемии

внутренних органов и нижних конечностей. Кроме того, у пациентов основной группы отмечен некоторый регресс симптомов мальперфузии.

Одним из неблагоприятных последствий при эндопротезировании аорты является наличие эндоликов. По данным литературы это осложнение встречается в 2–17% случаев [21, 22]. У наших больных ранее выполненная «полная дуга» обеспечила протяженные шейку и площадку для имплантации эндопротеза, что, в значительной степени, позволило избежать эндоликов в отдаленном периоде.

Таким образом, в ходе нашего исследования было установлено, что эндопротезирование после хирургической коррекции восходящего отдела

и дуги при расслоении аорты 1 типа являлось безопасным и эффективным методом лечения и профилактики аневризматической трансформации аорты.

ВЫВОДЫ

1. Эндопротезирование грудного отдела аорты вторым этапом после хирургической коррекции восходящего отдела и дуги при расслоении 1 типа обеспечило в отдаленном периоде стабилизацию диаметра нисходящей аорты.

2. В 58% случаев эндопротезирование способствовало прекращению кровотока по ложному просвету в торакоабдоминальном отделе аорты.

ASSESSING THE EFFECT OF ENDOPROSTHETIC REPAIR OF THE THORACIC PORTION ON AORTIC REMODELLING AFTER SURGICAL CORRECTION FOR DEBAKEY TYPE I DISSECTION

BAZYLEV V.V., SHMATKOV M.G., ZAKHAROV D.A., MOROZOV Z.A.

Federal Centre of Cardiovascular Surgery under the RF Ministry of Public Health, Penza, Russia

Objective. The purpose of the study was to evaluate the influence of endoprosthetic repair of the aortic thoracic portion on remodelling of the descending aorta in patients after the surgical stage of correction for DeBakey type I aortic dissection.

Patients and methods. The authors retrospectively analysed a group of 12 patients (9 men and 3 women) subjected to endoprosthetic repair of the aortic thoracic portion after previously performed surgical correction of the ascending aorta and its branches. The average age of the patients amounted to 48 (43–56.7) years. All patients underwent multispiral computed tomography (MSCT) first performed at admission, then immediately after implantation of the stent graft and at 6, 12 and 24 months after discharge. The Control Group consisted of nine patients with a previous history of DeBakey type I aortic dissection, who had endured only surgical correction of the ascending aorta and arch.

Results. The success rate of the intervention amounted to 100%. There were no signs of ischaemia of the spinal cord, visceral organs or lower limbs. The diameter of the implanted stent grafts varied from 28 to 40 mm and the length ranged from 140 to 204 mm. Seven (58%) patients of the Study Group as early as during a year were found to have no blood flow along the false channel. The false channel remained patent in 100% of the Control Group patients. Over a two-year period of follow up, in patients after endoprosthetic repair, the diameter of the false channel did not increase. In the Control Group patients during the same period of follow up, there was a tendency towards an increase in the aortic diameter at the expense of dilatation of the false channel, with an enlargement of the false channel of the descending aorta at the level of the diaphragm from 1.8 (1.57–2.1) to 2.05 (1.7–2.31) cm ($p=0.4$) and at the level of the renal arteries from 1.5 (1.32–1.8) to 1.8 (1.58–1.97) cm ($p=0.4$). There were no lethal outcomes during follow up.

Conclusions. Endoprosthetic repair of the thoracic portion after surgical correction was in the remote period accompanied and followed by stabilization of the diameter of the descending aorta, as well as contributed to closure of the false channel.

Key words: *DeBakey type I aortic dissection, prosthetic repair of the ascending portion of the aorta, endovascular repair of the thoracic aorta.*

INTRODUCTION

Type I aortic dissection is a life-threatening condition and in 80–94% of cases results in a lethal outcome within as

early as the first week after the onset of initial clinical signs. For patients having endured an acute period, five-year survival in a natural course does not exceed 10–15% [1, 2].

Table 1

Criteria for selection of patients (n = 21) with type I aortic dissection for endoprosthetic repair after the first stage of surgical correction of the ascending portion and arch	
Criteria	TEVAR Group (n=12)
Abdominal ischaemia	2 (9.5%)
Pain syndrome	6 (28.5%)
Diameter of aortic thoracic portion >40 mm (with a patent FC)	9 (42.8%)
Diameter of aortic thoracic portion >60 mm	1 (4.8%)
Rapid growth of aortic diameter (>10 mm/year)	2 (9.5%)
False channel at the level of the thoracic aortic portion >22 mm	12 (57.1%)

The first stage of surgical correction of the ascending portion and arch of the aorta is targeted at elimination of the false lumen and stabilization of the patient's condition [3, 4]. However, a postoperatively circulating false channel (FC) in the descending portion of the aorta in 40% of cases leads to formation of an aneurysm, with the risk of its rupture exceeding 20% [5, 6]. Yet another unfavourable consequence of pathological transformation of the descending aorta is the development of syndrome of malperfusion of visceral organs and lower limbs [7, 8].

The second stage of surgical correction (elimination of the false channel of the descending aorta) during an open surgical intervention is associated with high traumaticity and, consequently, high mortality rate.

Thus, preventing dilatation of the aorta and false channel after the first stage is a key moment in treatment and includes surgical, endovascular, and therapeutic approaches.

Remote results of the endovascular method appear to be insufficiently covered in the available literature, hence the purpose of our study.

Objective. The study was aimed at assessing the effect of endoprosthetic repair of the thoracic portion on remodelling of the descending aorta in the remote period after the surgical stage of correction for DeBakey type I aortic dissection.

PATIENTS AND METHODS

We retrospectively analysed a total of 21 patients after endured surgical intervention for DeBakey type I aortic dissection. An example of a baseline image of the aortic dissection by the findings of MSCT (4D reconstruction) is shown in Fig. 1. Of the 21 patients, seven (33.3%) had been admitted in an acute stage of the disease. Depending on the degree of the involvement of the aortic valve (AV), various methods of surgical correction of the aortic root were used: valve-sparing operations (Yakub operation, David procedure) and operations including aortic valve prosthetic repair (Bentall–De Bono operation, Wit operation, Wolf operation).

All patients were by the indications subjected to prosthetic repair of the aortic arch (total arch replacement) with total switching-over of the brachiocephalic vessels. All patients after surgical treatment were discharged in a satisfactory condition to be then dynamically followed up. The parameters of aortic remodelling were controlled by means of MSCT performed prior to discharge, then at 1, 6, 12 months and once a year thereafter. Prior to discharge, the average size of the thoracic and abdominal portions of the aorta, after the first stage of surgical correction, amounted to 3.5 (3.1–4.7) cm and 2.4 (2.0–2.9) cm, respectively.

In a series of cases, the second stage of correction of type I aortic dissection (after the first stage – prosthetic repair of the ascending portion and arch) is endoprosthetic repair of the thoracic portion. The indications taken into consideration for implantation of a stent graft with due regard of the Guidelines of the European Society of Cardiology are as follows: aneurysmal enlargement of the aorta over 60 mm, rate of aortic dilatation of more than 10 mm/year, malperfusion and relapsing pain syndrome (class I, level C), as well as the maximum diameter of the aorta exceeding 40 mm with a circulating false channel, and the width of the false channel of the thoracic portion of the aorta larger than 22 mm [9, 10].

Our retrospective analysis included 12 patients who during 6–10 postoperative month demonstrated deterioration of the course of the underlying disease: clinical manifestations of visceral (abdominal) ischaemia were registered in two cases and recurrent pain syndrome was observed in six cases. According to the findings of MSCT angiography, dilatation of the thoracic portion of the aorta exceeding 40 mm was revealed in nine

Table 2

Baseline clinical and demographic characteristics of patients after the first surgical stage			
Characteristic	TEVAR Group (n=12)	Control Group (n=9)	p
Gender: male	9 (75%)	7 (78%)	0.9
female	3 (25%)	2 (22%)	
Average age	48 (43–56.7)	51 (45–60.1)	0.08
BMI	25.2 (21.5–28.4)	27.4 (25–29)	0.2
Systolic AP (mm Hg)	171 (166–177)	158 (152–169)	0.07
Ejection fraction (EF) (%)	55 (51–62)	60 (53.5–63)	0.5
Pain syndrome in the thoracic region	6	0	0.04
Abdominal ischaemia	2	0	0.6
Coronary bed involvement	4	2	0.7
Endured MI	3	2	0.9
Diabetes mellitus	3	2	0.8
Smoking in the anamnesis	5	2	0.2
Syphilis in the anamnesis	1	0	0.8
A history of chest injury	1	0	0.8
Urea (mmol/l)	5.3 (4.7–6.6)	5.1 (4.2–5.7)	0.9
Creatinine (μmol/l)	89.5 (85.2–92.2)	88 (78.7–90.5)	0.8

Comparative baseline angiometric parameters of the true and false lumens in patients of both two groups

Table 3

Aortic portion	TEVAR Group (n=12)				Control Group (n=9)				U	Z	p
	M±SD	Me	P ₂₅	P ₇₅	M±SD	Me	P ₂₅	P ₇₅			
Ascending portion	3.1±0.16	3.0	2.9	3.05	3.1±0.10	3.0	3.0	3.15	28	0.2	0.3
Aortic arch	2.8±0.31	2.7	2.55	3.0	2.8±0.31	2.7	2.55	3.0	28	0.2	0.3
Isthmus	4.2±0.6	3.8	3.37	4.27	3.7±0.25	3.4	2.92	3.8	59	0.09	0.1
true channel	1.9±0.31	1.6	1.2	2.0	1.85±0.31	1.7	1.4	2.0	37	0.9	0.9
false channel	2.3±0.43	2.15	1.7	2.4	1.9±0.25	1.65	1.45	2.1	21	0.07	0.07
Thoracic portion	4.9±0.66	4.5	4.1	5.3	3.7±0.25	3.4	3.15	3.8	1	0.01	0.01
true channel	1.8±0.32	1.7	1.25	2.0	1.7±0.28	1.6	1.4	2.0	42	0.7	0.7
false channel	3.1±0.48	2.8	2.4	3.3	2.0±0.14	1.8	1.6	2.1	4	0.01	0.01
Diaphragm	3.4±0.42	3.15	2.8	3.5	3.4±0.56	3.1	2.7	3.55	48	0.4	0.5
true channel	1.5±0.33	1.4	1.07	1.6	1.5±0.38	1.3	0.9	1.5	52	0.2	0.3
false channel	1.9±0.34	1.7	1.45	2.1	1.9±0.17	1.8	1.57	2.1	45	0.2	0.2
Celiac trunk	3.0±0.42	2.75	2.4	3.2	3.0±0.38	2.8	2.55	3.0	52	0.2	0.2
true channel	1.3±0.25	1.2	0.9	1.4	1.1±0.27	1.0	0.77	1.25	53	0.2	0.2
false channel	1.7±0.42	1.5	1.1	1.95	1.9±0.35	1.75	1.4	1.9	43	0.7	0.7
Renal arteries	2.68±0.33	2.4	2.0	2.62	2.8±0.27	2.6	2.32	2.97	29	0.3	0.3
true channel	1.1±0.21	1.0	0.8	1.2	1.1±0.18	1.05	0.77	1.2	34	0.6	0.6
false channel	1.5±0.30	1.35	1.0	1.6	1.7±0.30	1.5	1.32	1.8	28	0.3	0.3

* Characteristic difference of the obtained findings between the arithmetical mean (M) and median (Me), also indicative of incorrect distribution of angiometric parameters in the groups.

patients, that exceeding 60 mm – in one case. Two patients during follow up were found to have enlargement of the descending portion of the aorta exceeding 10 mm. In all 12 cases, the width of the false channel of the thoracic portion of the aorta was more than 22 mm (Table 1). In all 12 patients, 24-hour monitoring registered elevation of systolic arterial pressure over 165 mm Hg (on the background of antihypertensive therapy).

The Study Group was composed of these 12 patients subjected to the second stage of surgical intervention consisting in implantation of a stent graft to the aortic thoracic portion.

The remaining nine of the 21 patients were found to be free from negative dynamics of the underlying disease. These patients composed the Control Group of our study.

Thus, two groups were formed (the Study Group – TEVAR and the Control Group) matched by the main clinical and demographic characteristics (Table 2). The average age of group 1 and 2 patients amounted to 48 (43–56.7) and 51 (45–60.1) years, respectively. The body mass index in the first group amounted to 25.2 (21.5–28.4) and in the second group to 27.4 (25–29). The level of systolic pressure in the Study and Control Group patients amounted to 171 (166–177) and 158 (152–169)

mm Hg, respectively. The mean value of the aortic diameter and width of the false channel of the thoracic portion in the first group patients amounted to 4.5 (4.1–5.3) and 2.8 (2.4–3.3) cm and in the second group to 3.4 (3.15–3.8) and 1.8 (1.6–2.1) cm, respectively (Table 3).

The sizes of endografts were calculated in accordance with the angiometric parameters obtained by the MSCT findings, taking into consideration the diameters of the distal part of the vascular graft and the descending aorta.

All interventions were performed in a hybrid operating room. Under combined endotracheal anaesthesia, the common femoral artery was exposed, with preference given to the side having

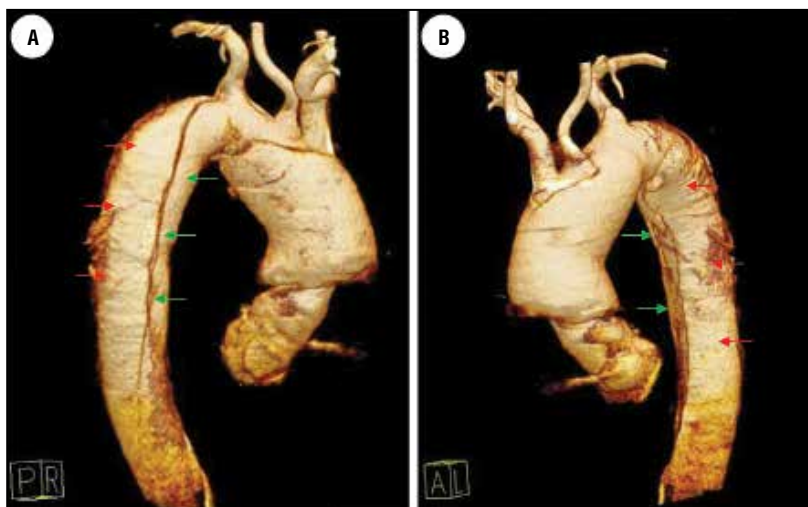


Fig. 1 (a, b). Baseline MSCT images (4D reconstruction) of a patient with DeBakey type I aortic dissection, showing an aneurysm of the ascending portion, arch, descending aorta with a spiral-shaped dissection and formation of the true (green arrows) and false channels (red arrows).

a greater diameter and minimal involvement of the iliac-femoral segment. The endograft was on a rigid guidewire was deployed in the thoracic portion of the aorta under angiographic control from the radial approach on the right or on the left.

The proximal neck for the endograft was the distal part of the vascular graft (Fig. 2). In order to reduce the impact of blood flow velocity on the expanding stent (sail effect) controlled hypotension was induced in the patient. Implantation of the stent was followed by check aortography. The delivery system was removed. The surgeon restored the integrity of the femoral artery, with the wound sutured layer-by-layer and drained.

All patients after endoprosthesis repair (TEVAR Group) were subjected MSCT performed prior to discharge, at 6, 12 months and once a year thereafter

(as were the Control Group patients). The obtained two-year angiometric parameters of aortic remodelling were compared with those of the Control Group patients (Table 4).

METHOD OF STATISTICAL ANALYSIS

The obtained findings were statistically processed using the Statistical Package for Social Sciences (IBM SPSS Statistics Base 21). After checking the quantitative variables with the help of the Kolmogorov–Smirnov criterion, graphically – with the help of quantile diagrams, indices of asymmetry and excess, it was determined that the angiometric parameters in the groups had incorrect distribution. The parameters were then presented as the median (Me) and quartiles (P_{25} and P_{75}). The obtained data with asymmetric distribution

were compared with the help of the intergroup nonparametric criterion of Mann–Whitney. The results of the statistical analysis are presented as the absolute value of the criterion (U), standardized statistics of the criterion (Z), and the level of significance (p). To compare the two groups by the qualitative attribute, we used the Pearson's Chi-squared test adjusted for small groups. The differences were regarded as statistically significant if $p < 0.05$.

RESULTS

The success rate of the intervention amounted to 100%. There were no lethal outcomes. Control MSCT was used to evaluate the angiometric parameters, as well as to assess the position and patency and of the stent graft, absence or presence of endoleaks, and the condition of the false and true channels.

During a year, seven (58%) of the 12 patients from the TEVAR Group after implantation of the stent graft were found to have complete closure of the false channel all along the length. The remaining five (42%) patients were found to have thrombosis of the false channel only at the level of the endograft.

All TEVAR Group patients at two years of follow up demonstrated reduction of the lumen of the false channel of the descending aorta at the level of the diaphragm from 1.7 (1.25–2.1) to 1.0 (0.1–1.7) cm ($p < 0.01$) and at

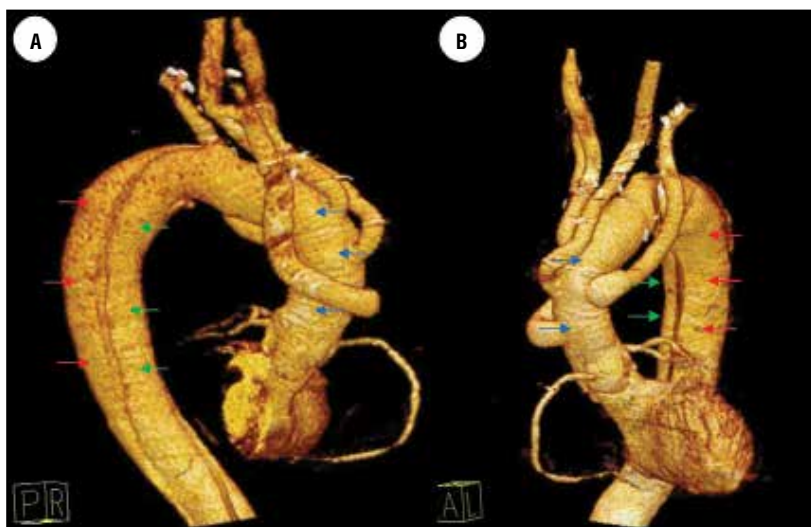


Fig. 2 (a, b). MSCT of the same patient after prosthetic repair of the ascending portion, arch and switching-over of the brachiocephalic vessels, showing distal to the vascular graft (blue arrows) a dissection of the aorta into the true channel (green arrows) and false channel (red arrows).

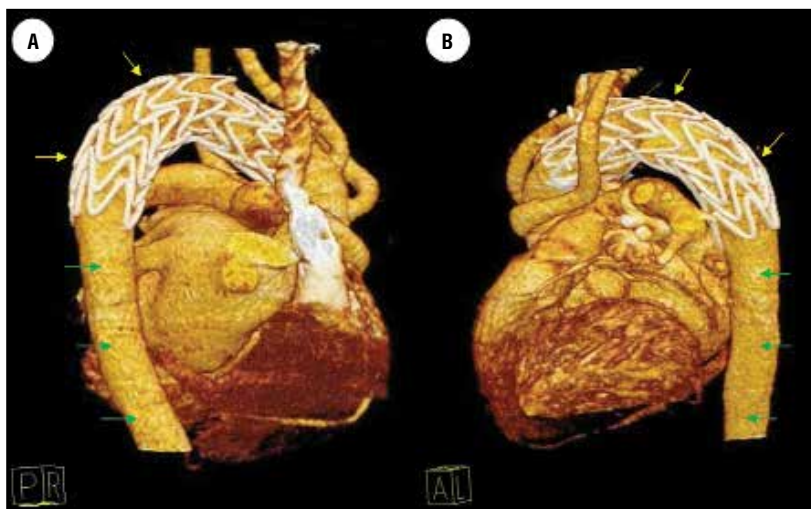


Fig. 3 (a, b). MSCT of the same patient 12 months after implantation of the endograft (yellow arrows). The false channel is thrombosed both in the zone of the stent graft and distally. The true channel is identified along the whole length of the aorta (green arrows).

Comparative two-year angiometric parameters of the true and false channels in patients of both groups

Table 4

Aortic portion	TEVAR Group (n=12)				Control Group (n=9)				U	Z	p
	M±SD	Me	P ₂₅	P ₇₅	M±SD	Me	P ₂₅	P ₇₅			
Ascending portion	3.1±0.16	3.0	2.9	3.1	3.1±0.10	3.0	3.0	3.2	22	0.1	0.2
Aortic arch	2.8±0.28	2.7	2.55	3.0	2.8±0.30	2.7	2.5	3.0	28	0.2	0.3
Isthmus*	3.1±0.19	2.9	2.8	3.0	3.9±0.41	3.5	3.2	4.1	9.5	0.7	0.7
true channel	3.0±0.17	2.8	2.6	2.9	1.6±0.39	1.5	1.0	1.8	79.5	<0.01	<0.01
false channel	0.14±0.04	0.1	0.1	0.2	2.3±0.51	2.0	1.4	2.6	<0.01	<0.01	<0.01
Thoracic portion*	3.6±0.51	3.3	2.9	3.7	4.0±0.36	3.7	3.48	4.18	43	0.01	0.01
true channel	3.5±0.35	3.2	2.85	3.5	1.7±0.31	1.6	1.23	1.85	74.5	0.002	0.001
false channel	0.14 ±0.03	0.1	0.1	0.2	2.3±0.28	2.1	1.7	2.3	<0.01	<0.01	<0.01
Diaphragm	3.4±0.32	3.1	2.77	3.2	3.65±0.53	3.3	3.0	3.9	24	0.6	0.7
true channel	2.2±0.2	2.1	1.2	2.9	1.5±0.31	1.3	1.0	1.6	71	0.005	0.003
false channel	1.2±0.79	1.0	0.1	1.7	2.2±0.31	2.05	1.7	2.31	<0.01	<0.01	<0.01
Celiac trunk	3.0±0.33	2.7	2.5	2.9	3.3±0.41	3.0	2.77	3.41	62	0.043	0.051
true channel	1.85±0.67	1.7	1.1	2.5	1.1±0.21	1.05	0.8	1.2	9	0.005	0.004
false channel	1.2±0.51	1.05	0.1	1.5	2.2±0.28	2.00	1.8	2.17	<0.01	<0.01	<0.01
Renal arteries	2.95±0.32	2.6	2.0	2.82	3.1±0.34	2.85	2.45	3.25	23	0.137	0.146
true channel	1.9±0.58	1.7	1.2	2.4	1.1±0.27	1.0	0.82	1.25	4	<0.01	<0.01
false channel	1.0±0.76	0.95	0.1	1.57	2.0±0.18	1.8	1.58	1.97	<0.01	<0.01	<0.01

* Aortic portion covered by endograft (in TEVAR group only).

the level of the renal arteries from 1.35 (1.0–1.6) to 0.95 (0.1–1.57) cm (p=0.06).

In the Control Group patients, the false lumen remained patent in all cases and had a tendency to increase. Noted was an enlargement of the false channel of the descending aorta at the level of the diaphragm from 1.8 (1.57–2.1) to 2.05 (1.7–2.31) cm (p=0.4) and at the level of renal arteries from 1.5 (1.32–1.8) to 1.8 (1.58–1.97) cm (p=0.4).

DISCUSSION

Primary surgical correction of type I dissection is aimed at elimination the proximal fenestration and restoration of blood flow through the true channel of the ascending aorta, arch and its branches, with one-year survival of 90% and five-year survival amounting to 72–77% [11]. However, the postoperative residual patency of the false channel and presence of fenestrations in the descending portion of the aorta lead to the development of life-threatening complications such as aneurysmatic dilatation of the aorta, syndrome of malperfusion of the visceral organs and lower extremities [12, 13]. Aneurysmal transformation is known to belong to one of the most dangerous long-term complications in patients having successfully endured the first stage of correction [14].

A stent graft ensures closure of fenestrations and compression of the false lumen in the thoracic portion. This creates favourable conditions for cessation of antegrade blood flow and for complete thrombosis of the false channel (Fig. 3).

The available literature contains the data on complete closure of the false channel in 50–70% of cases after prosthetic repair of the aortic thoracic portion [15]. In our study, the false channel closed in 58% of patients.

On the other hand, studies have shown that carrying out only the first stage of surgical correction alone is accompanied and followed by the remaining antegrade blood flow through the false channel in 73–82% of cases [15]. According to our findings, the false channel remained patent in 100 % of cases in the Control Group (n=9) and even had a tendency towards growth. The TEVAR Group patients were found to have stabilization of the aortic diameter and a decrease in the lumen of the false channel.

Clinical studies have also revealed a positive effect of endovascular interventions on aortic remodelling [9, 16].

Thus, in their study, Etugay S. and colleagues reported an increase in the volume of the true channel from 74.4±49 ml to 110±50 ml (p=0.01) and a decrease in the average volume of the false channel from 124.2±81 ml to 59.5±59 ml (p<0.001) at the level of the thoracic portion of the aorta. At the level of the abdominal portion of the aorta, the average volume of the true lumen increased from 46.5±63 ml to 57.3±74 ml (p=0.038) and the average volume of the false lumen decreased from 41.8±30 ml to 37.6±32 ml (p=0.51) [17].

Kusagava H. and colleagues reported a decrease in the aortic diameter from 4.42 to 3.84 cm at the level of the thoracic portion and from 2.86 to 2.74 cm at the level of the abdominal portion during two years after

endoprosthetic repair [18].

In our study over two years of follow up (TEVAR group) we registered a decrease of the aortic diameter from 4.5 (4.1–5.3) cm to 3.3 (2.9–3.7) cm ($p < 0.01$) at the level of the descending thoracic portion with a slight increase in the diameter (at the expense of the true channel) at the level of the abdominal portion from 2.4 (2.0–2.62) cm to 2.6 (2.2–2.82) cm ($p = 0.06$).

Malperfusion syndrome appears to be yet another life-threatening complication in patients after endured acute period of type I aortic dissection. One of the natural questions (to pose) is that about how blood flow would change in the vessels originating from a “conditionally stable” false lumen. However, there is a steadily increasing body of literature suggesting that even creation of an entirely whole-bodied single-lumen aorta all along the length at the expense of complete pressurization of the false channel by the stents (full metal jacket) does not lead to malperfusion of visceral organs and the spinal cord [19]. Besides, a series of studies reported clinical improvement in initially present malperfusion [11, 18, 20].

During follow up, we observed no evidence of either neurological deficit, or ischaemia of the visceral organs and lower limbs. Besides, patients of the Study Group were found to have certain regression of malperfusion syndrome.

One of unfavourable consequences of endoprosthetic repair of the aorta is the presence of endoleaks. According to the literature data, this complication is encountered in 2–17% of cases [21, 22]. In our patients, previously performed total arch replacement ensured the protracted neck and landing zone for implantation of the endografts, which to a considerable degree made it possible to avoid endoleaks in the remote period.

Thus, in the course of our study we determined that endoprosthetic repair after surgical correction of the aortic ascending portion and arch for type I dissection turned out to be a safe and effective method of treatment and prevention of aneurysmal transformation of the aorta.

CONCLUSIONS

1. Endoprosthetic repair of the thoracic portion of the aorta performed as the second stage after surgical correction of the ascending portion and arch for type I dissection ensured stabilization of the diameter of the descending aorta in the remote period.

2. Endoprosthetic repair promoted secession of blood flow through the false lumen in the thoracoabdominal portion of the aorta in 58% of cases.

ЛИТЕРАТУРА/REFERENCES

1. **Abugov S.A., Belov Yu.V., Puretsky M.V., et al.** Stenting of thoracic aortic aneurysms in DeBakey type III aortic dissection. *Surgery. Journal named after N.I. Pirogov*, 2013; 2: 67–72 (in Russian).
2. **Pape L.A., Awais M., Woznicki E.M., et al.** Presentation, Diagnosis, and Outcomes of Acute Aortic Dissection. 17-Year Trends From the International Registry of Acute Aortic Dissection. *Journal of the American college of cardiology*, 2015; 66 (4): 350–358
3. **Borst H.G., Heinemann M.K., Stone C.D.** Surgical treatment of aortic dissection. New York: Churchill Livingstone. 1996; 357.
4. **Halushka M.** Pathology of the Aorta Surgical. *Pathology Clinics*. 2012; 5: 417–433.
5. **Charchan E.R., Abugov S.A., Skvortsov A.A.** Hybrid technology during repeat operation in a patient with aortic arch aneurysm and chronic type A dissection. *Angiology and Vascular Surgery*. 2014; 20; 4: 168–173 (in Russian).
6. **Halstead J.C., Meier M., Etz C., et al.** The fate of the distal aorta after repair of acute type A aortic dissection. *J. Thorac. Cardiovasc. Surg.* 2007; 133: 127–135.
7. **Obied H.Y., Ghoneim A.** Hybrid Approach to Repair Type A Aortic Dissection. Combined Endovascular Superior Mesenteric Artery Stenting and Bentall Procedure. *Aorta*. August 2014; 2; 4: 156–160.
8. **Kern J.A., Matsumoto A.H., Tribble C.G., et al.** Thoracic Aortic Endografting is the Treatment of Choice for Elderly Patients With Thoracic Aortic Disease. *Ann. Surg.* 2006; 243: 815–823.
9. **Akin I., Schneider H., Kische S., et al.** Stent-grafts in Type B Aortic Dissection. *German Medical Journal*. 2011; 13: 40–47.
10. **Belov Yu.V., Abugov S.A., Komarov R.N., et al.** Open and endovascular surgical treatment of a patient with aneurysm of the arch, descending portion of the right-sided aorta with type B dissection. *Angiology and Vascular Surgery*, 2011; 17; 4: 131–141 (in Russian).
11. **Brechtel K., Kalender G., Stock U.** Hybrid debranching and TEVAR of the aortic arch off-pump, in re-do patients with complicated chronic type – A aortic dissections: a critical report. *Journal of Cardiothoracic Surgery*. 2013; 8: 188.
12. **Park K., Lim C., Choi J., et al.** Midterm change of descending aortic false lumen after repair of acute type I dissection. *Ann. Thoracic Surgery*. 2009; 87; 1: 103–108.
13. **Ramboldi V., Trimarchi S., Eagle K.A., et al.** Simple risk models to predict surgical mortality in acute type A aortic dissection: The international registry of acute aortic dissection score. *Ann. Thorac. Surg.* 2007; 83: 55–61.
14. **Fattouch K., Sampognaro R., Navarra E., et al.** Long-term results after repair of Type A acute aortic dissection according to false lumen patency. *Ann. Thoracic. Surgery*. 2009; 88: 1244–1250.
15. **Czerny M., Stohr S., Aymard T., et al.** Effect on false-lumen status of a combined vascular and endovascular approach for the treatment of acute type A aortic dissection. *European Journal of Cardio-Thoracic Surgery*. 2012; 41: 409–413.

16. **Goksel S., Guven K., Karatepe C., et al.** Debranching Solutions in Endografting for Complex Thoracic Aortic Dissections. *Arq. Bras. Cardiol.* 2014; 103; 2: 154–160.
 17. **Ertugay S., Bozkaya H., Çınar C., et al.** Does endovascular repair affect aortic remodeling in acute complicated type B aortic dissection. *Turk. Gogus. Kalp. Dama* 2015; 23; 4: 665–667.
 18. **Kusagawa H., Shimono T., Ishida M., et al.** Changes in False Lumen After Transluminal Stent-Graft Placement in Aortic Dissections. Six Years' Experience. *Circulation.* 2005; 111: 2951–2957.
 19. **Mossop P., Nixon I., Toward the Uniluminal State.** Evolving concepts in the endovascular elimination of aortic dissection. *Endovascular today.* 2016; 4; 1: 22–25.
 20. **Midulla M., Fattori R., Beregi J.P., et al.** Aortic dissection and malperfusion syndrome: a when, what and how-to guide. *Radiol. Med.* 2013 Feb; 118; 1: 74–88.
 21. **Kimura N., Tanaka M., Kawahito K., et al.** Influence of patent false lumen on long-term outcome after surgery for acute type A aortic dissection. *J. Thorac. Cardiovasc. Surg.* 2008; 136: 1160–1166.
 22. **Fattouch K., Sampognaro R., Navarra E., et al.** Long-term results after repair of type a acute aortic dissection according to false lumen patency. *Ann. Thorac. Surg.* 2009; 88: 1244–1250.
-
-