

ЭМБРИОЛОГИЯ, АНАТОМИЯ И РЕДКИЕ ПАТОЛОГИИ ПОДКОЛЕННОЙ АРТЕРИИ: ОСОБЕННОСТИ ХИРУРГИЧЕСКОГО ЛЕЧЕНИЯ

КУЗНЕЦОВ М.Р.^{1,3}, РЕШЕТОВ И.В.², МАГНИТСКИЙ Л.А.^{1,5}, ВАСИЛЬЕВ В.⁶,
МАРЧЕНКО И.П.³, МАТВЕЕВ А.Д.⁴, ЛУГОВОЙ А.А.³, ТВЕРСКАЯ М.С.¹

¹ Российский национальный исследовательский медицинский университет им. Н.И. Пирогова Минздрава РФ,

² Первый Московский государственный медицинский университет им. И.М. Сеченова Минздрава РФ (Сеченовский Университет),

³ Городская клиническая больница №29 им. Н.Э. Баумана,

⁴ Российская медицинская академия непрерывного профессионального образования Минздрава РФ,

⁵ Городская клиническая больница №1 им. Н.И. Пирогова, Москва, Россия

⁶ Университетская многопрофильная больница, Бургас, Болгария

Знание анатомических вариантов деления подколенной артерии и специфических поражений данного артериального сегмента является необходимым для хирурга, травматолога-ортопеда, сосудистого хирурга. В статье приводятся последние литературные данные о встречаемости различных вариантов отхождения артерий голени, подробно рассматривается эмбриологическое развитие артериальной системы нижних конечностей, во многом объясняющее возникновение редких патологий подколенной артерии, как например синдрома сдавления («ловушки»). Большое внимание уделяется кистозному поражению подколенной артерии, описываются известные на сегодня теории развития данной редкой патологии, представлен собственный опыт хирургического лечения таких больных. Знание анатомических вариантов и особенностей эмбрионального развития способствует снижению вероятности ятрогенного повреждения подколенной артерии при ортопедических операциях и выбору оптимального метода реваскуляризации.

Ключевые слова: подколенная артерия, синдром сдавления подколенной артерии, синдром «ловушки» подколенной артерии, эмбриология, кистозное поражение адвентиции, анатомия, хирургическая реконструкция.

ВВЕДЕНИЕ

Подколенная артерия (ПодА), несмотря на малую длину, характеризуется широким разнообразием патологии. Наряду с распространенными артериальными заболеваниями, такими как облитерирующий атеросклероз, аневризматическое расширение, встречаются редкие (кистозное поражение адвентиции ПодА) и специфические (синдром ущемления ПодА) поражения [1]. Значимость квалифицированного подхода при лечении ранений ПодА, частота которых увеличивается ежегодно, также не вызывает сомнений: наивысший уровень инвалидизации и наибольшее количество ампутаций регистрируются именно при ранениях данной локализации и не идут в сравнение с травмами каких-либо других артерий нижних конечностей [2, 3]. Окклюзионно-стенотические поражения ПодА также часто могут вести к тяжелой ишемии конечности и высокой

ампутации, поскольку реконструктивные вмешательства на ней не всегда бывают эффективными, особенно в отдаленном периоде. Связано это с тем, что, несмотря на схожую клиническую картину, лечебная тактика и прогноз различаются, что диктует необходимость дальнейшего изучения особенностей заболеваний данной локализации.

Анатомические особенности подколенной артерии. Применение термина «трифуркация» к ПодА не совсем оправдано: деление ПодА на переднюю большеберцовую (ПББА), заднюю большеберцовую (ЗББА) и малоберцовую артерию (МБА) на расстоянии не более 5 мм друг от друга (тип IV) распространено лишь в 2,4% случаев [4], по данным Morris, et al., – в 2,9% [5]. Наиболее встречаемым вариантом анатомического деления ПодА является тип IA – ниже щели коленного сустава имеется разделение ПодА на ПББА и тибіоперонеальный

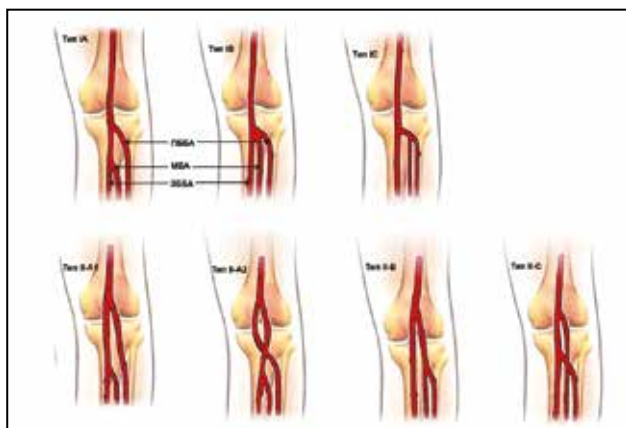


Рис. 1. Анатомические варианты деления подколенной артерии (типы I-II)

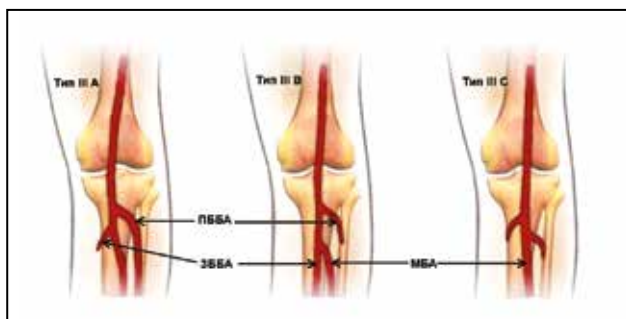


Рис. 2. Анатомические варианты деления подколенной артерии (тип III)

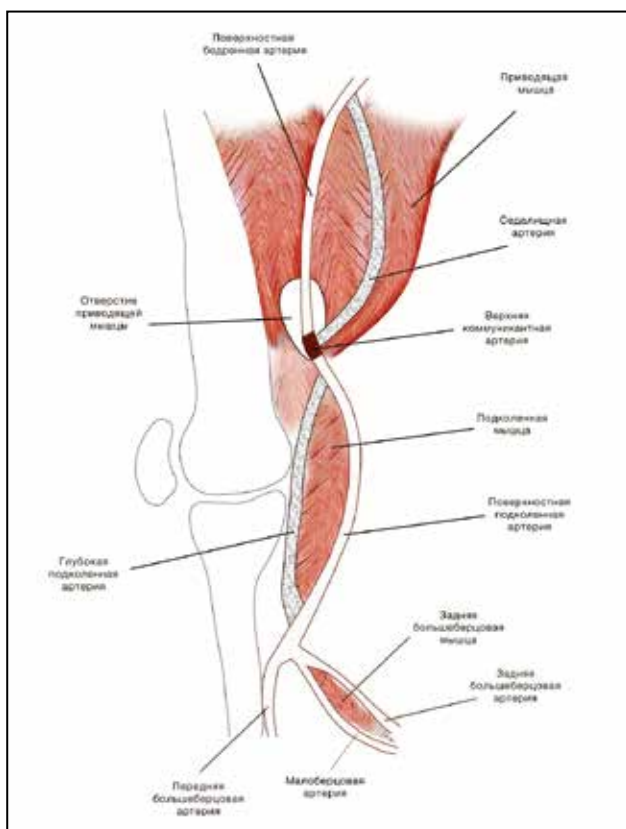


Рис. 3. Эмбриология подколенной артерии

ствол (рис. 1); его частотность составляет от 81,8 до 93,6% [4–7]. За ним следуют различные варианты высокого отхождения одной из артерий голени – тип II (рис. 1) – с встречаемостью около 3,9% [4], среди которых превалирует тип ПА – около 2,2% всех случаев [4, 8]. Показатель частоты гипоплазии/аплазии артериальных ветвей – тип III – составляет около 3% анатомического разнообразия, при этом тип ППА (рис. 2) – гипо-/аплазия ЗББА – определяется более чем в половине случаев (1,7%) [4, 8]. Средний диаметр ПодА непосредственно ниже межмышцелковой линии составляет 8,0 мм (95% ДИ 7,29–8,7 мм), длина ПодА от вышеупомянутой линии до места отхождения ПБА – 60,1 мм (95% ДИ 53,8–62,4 мм) [4].

У ПодА выделяются следующие сегменты: сегмент P1 – от места выхода из гунтерова канала через межмышцелковое пространство до проксимального края коленной чашечки (считается наиболее подвижной областью, в связи с чем данный участок также называется динамическим); сегмент P2 – от проксимального отдела надколенника до центральной области (от данного участка отходит сосудистая сеть коленного сустава, в связи с чем он также называется коллатеральным) и сегмент P3 – от центра коленного сустава до места отхождения ПБА [9, 10]. Однако данная классификация была разработана с точки зрения статической анатомии. В настоящее время проводится ряд исследований по изучению ПодА во время движения – формируется концепция динамической анатомии. Для этого после выполнения традиционной артериографии проводится исследование ПодА при сгибе нижней конечности в коленном суставе [11]. Дополнительно введены следующие определения: точка сгиба (hinge point) – первый изгиб ПодА под острым углом относительно бедренной кости, выявляемый при сгибании конечности в коленном суставе; добавочные изгибы (accessory flexions) – любые другие изгибы ПодА. На основании этого выделяются сегменты ПодА выше и ниже «точки сгиба». При этом ни в одном случае не зарегистрирована локализация «точки сгиба» на уровне щели коленного сустава [12].

Эмбриология подколенной артерии. Подколенная артерия принципиально отличается от большинства артерий нижних конечностей эмбриологическим развитием, что обуславливает возможность специфических патологий. Артерии нижних конечностей развиваются из двух различных артериальных бассейнов: седалищного (или аксиального) и бассейна наружной подвздошной артерии [1]. При этом обе системы происходят из примитивной подвздошной артерии, кровоснабжающей каудальную часть эмбриона, сформированной в результате объединения пупочной артерии с проксимальной частью пятых поясничных дорзальных межсегмент-

ных артерий [13]. Седалищная артерия формируется на 30 день внутриутробного развития, когда эмбрион имеет длину 5–6 мм. Она располагается параллельно седалищному нерву и нисходит в группе задних сгибателей нижней конечности, проходя в области колена между большеберцовой костью и подколенной мышцей [14]. К 32 дню развития, при длине эмбриона 8 мм, развивается вторая артериальная система – наружная подвздошная артерия, проходящая через группу вентральных разгибателей конечности и дающая начало бедренной артерии. К 42 дню жизни, когда длина эмбриона достигает 14 мм, формируется верхняя коммуникантная артерия (*ramus communicans superior*), соединяющая бедренную артерию с проксимальным сегментом аксиальной артерии через сухожильную щель большой приводящей мышцы (*adductor hiatus*) [15]. В свою очередь, седалищная артерия делится на три сегмента: проксимальный (выше анастомоза с бедренной артерией), глубокий и дистальный (ниже уровня подколенной мышцы). В течение следующей недели развития эмбриона от проксимальной части аксиальной артерии образуется ветвь, идущая от подколенной мышцы к наружной стороне дистальной порции седалищной артерии [16]. С течением времени глубокий сегмент регрессирует и облитерируется. Таким образом, полностью сформированная ПодА образуется в результате слияния нескольких частей: верхней коммуникантной ветви, части седалищной артерии и поверхностной ПодА (рис. 3).

Изначально обе головки икроножной мышцы берут начало от проксимальной части большеберцовой кости, объединяются в единый пучок в средней трети голени и направляются дистально к пяточной кости. В процессе развития головки смещаются краниально к соответствующим надмышелкам бедренной кости, при этом медиальная головка располагается выше латеральной и непосредственно каудально по отношению к сухожильной щели большой приводящей мышцы – ПодА проходит непосредственно латерально [13, 14]. Перечисленные процессы развития

мышечной и артериальной систем создают условия для возникновения различных неатеросклеротических патологий данной области.

Клинические наблюдения

Ниже приведена демонстрация пациентов, у которых были выявлены кистозное поражение адвентиции ПодА и синдром сдавления ПодА.

Больной Т., 40 лет, поступил в отделение с жалобами на боли в правой нижней конечности при ходьбе на расстояние до 300 м, зябкость правой стопы. Впервые отметил подобные жалобы за 6 мес до поступления после интенсивных занятий спортом (была спортивная травма в области правого коленного сустава). При ультразвуковом дуплексном сканировании (УЗДС) в области правой ПодА выявлено анэхогенное ячеистое образование размером 1,8x1,7x3,7 см, просвета сосуда в его проекции не определялось. При компьютерной томографии (КТ) диагностирована сегментарная окклюзия ПодА с хорошим состоянием путей оттока. Признаков атеросклеротического поражения артерий нижних конечностей выявлено не было.

При операции в положении больного на животе задним доступом к ПодА выделен и резецирован участок ПодА с кистозным поражением адвентиции (рис. 4, а, б). Выполнено протезирование ПодА синтетическим материалом (политетрафторэтилен) с формированием анастомоза «конец-в-конец» (ввиду отсутствия аутоветвы – флебэктомия на обеих нижних конечностях в анамнезе). Послеоперационный период протекал без осложнений, на артериях стопы определялся магистральный кровоток. При гистологическом исследовании резецированного участка выявлено кистозное поражение адвентиции, необычной находкой явилось наличие несовершенного клапанного аппарата в просвете кисты (рис. 4, в). Через 12 мес после операции при контрольной КТ-артериографии сосудистый протез проходим, признаков

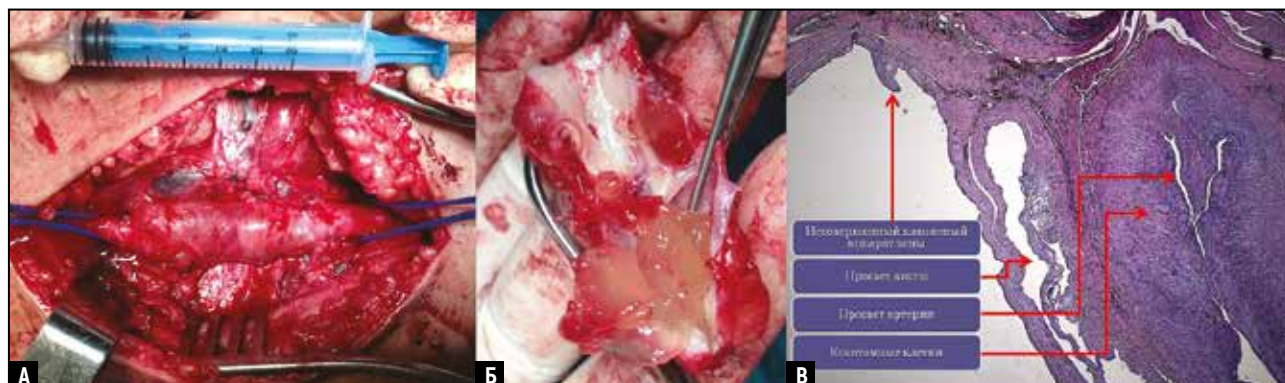


Рис. 4. Кистозное поражение подколенной артерии у больного Т: а – интраоперационная фотография; б – макропрепарат; в – микропрепарат

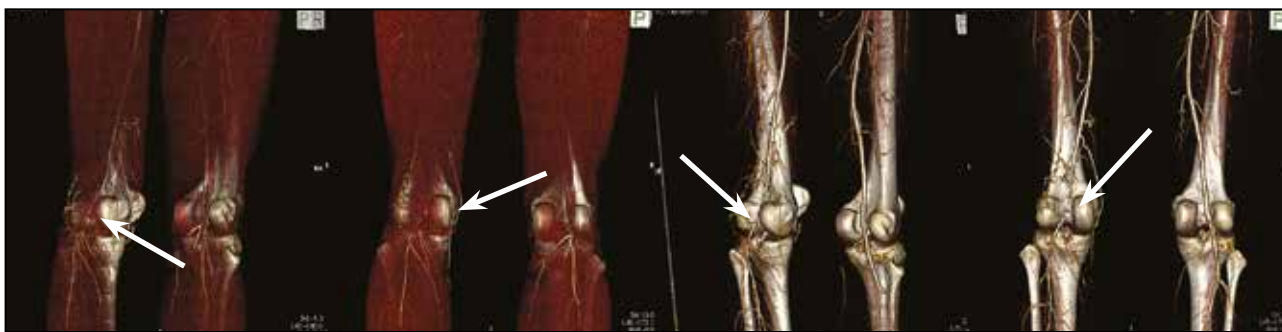


Рис. 5. Компьютерные томограммы [артериография] нижних конечностей больной с синдромом сдавления подколенной артерии (тип III), 3D-реконструкция

хронической ишемии правой нижней конечности нет, рецидива заболевания не отмечено.

Больная Т., 29 лет, поступила в стационар с направительным диагнозом: «Облитерирующий атеросклероз артерий нижних конечностей, сегментарная окклюзия левой подколенной артерии». Впервые боли в левой икроножной мышце при физической нагрузке отметила за 4 года до настоящей госпитализации, в последний год к симптомам заболевания присоединилась перемежающаяся хромота. На момент поступления дистанция безболевой ходьбы составляла 50 м. Планировалась эндоваскулярная реканализация хронической окклюзии, баллонная дилатация ПодА слева. Однако, принимая во внимание клиничко-анамнестические данные (профессиональные ежедневные физические нагрузки – преподаватель танцев, молодой возраст), у больной был заподозрен синдром сдавления левой ПодА, который в дальнейшем подтвердился результатами КТ-артериографии нижних конечностей и УЗДС артерий нижних конечностей. Индекс регионарного систолического давления на ЗББА и ПББА слева составлял 56%, справа – 111%, ПодА слева окклюзирована до устья медиальной суральной артерии, остальные магистральные артерии без патологических изменений. При КТ-артериографии установлено, что ПодА сдавлена добавочным мышечным пучком медиальной головки икроножной мышцы, что соответствовало типу III поражения (рис. 5).

В условиях эпидуральной анестезии в положении пациентки на животе задним S-образным доступом выполнена операция – ликвидация сдавления, боковая аутовенозная пластика левой ПодА заплатой из малой подкожной вены. Послеоперационный период протекал без осложнений. При контрольном УЗДС отмечалась положительная динамика: восстановлен магистральный кровоток по ПодА и артериям голени, индекс регионарного систолического давления составил 108%. Больная выписана в удовлетворительном состоянии на 4 день после операции с полным регрессом симпто-

мов хронической артериальной недостаточности. При контрольном исследовании через 24 мес после операции данных за рецидив заболевания нет, определяется пульсация на ЗББА и ПББА, ходьба и физическая активность без ограничений.

ОБСУЖДЕНИЕ

Синдром сдавления («ловушки») ПодА (popliteal artery entrapment syndrome) – редкое заболевание, заключающееся в аномальном взаиморасположении ПодА и окружающих ее мышечно-сухожильных структур. В 1879 г. Т.Р.А. Stuart – студент Эдинбургского медицинского университета впервые описал необычный анатомический вариант хода ПодА при ее выделении на нижней конечности после выполнения ампутации по поводу гангрены [17]. Однако открытию данной аномалии не придавали значимости до 1965 г., когда Hamming и Vink в Нидерландах описали клинический синдром «ловушки» ПодА. В их исследовании приняли участие 1200 больных с перемежающейся хромотой, 12 (1%) из них были в возрасте менее 30 лет, и у 5 из них выявили синдром «ловушки» ПодА [18]. Сообщается, что встречаемость данной патологии в группе без наличия клинических симптомов, состоящей из 20 тыс. солдат в Греции, и при изучении аутопсийных материалов составляет от 0,17 [19] до 3,5% [20]. Это позволило авторам сделать вывод, что симптомы заболевания проявляются лишь в некоторых клинических случаях. Также отмечается, что сопутствующий поражению артерии синдром «ловушки» подколенной вены встречается в 7,6% случаев [21]. Приблизительно в 80% наблюдений больными являются мужчины в возрасте до 30 лет [15].

Синдром ущемления ПодА – врожденная аномалия, заключающаяся в функциональной окклюзии артерии из-за сращения мышцы или сухожилия со стенкой ПодА. Эта аномалия возникает в результате дефекта в развитии, при котором ПодА проходит медиально и глубже медиальной головки икроножной мышцы или скользит по этой мышце, что и приводит к компрессии артерии. Редко сдав-

ливающей структурой является аномальный фиброзный пучок подколенной мышцы, расположенный глубже медиальной головки икроножной мышцы.

В настоящее время выделяют шесть типов сдавления ПодА:

– тип I: медиальная головка икроножной мышцы расположена нормально и начинается от верхней задней части медиального мышечка бедра, в то время как ПодА огибает мышечный ствол сзади вокруг и медиально, образуя петлю. Такой вариант является следствием раннего формирования ПодА относительно процесса миграции медиальной головки икроножной мышцы;

– тип II: медиальная головка икроножной мышцы начинается от латеральной порции медиального мышечка бедра или даже от межмышечкового пространства, и артерия располагается медиально и под ней, но имеет вертикальное направление, не образуя увеличенных петель. Вариация возможна при раннем формировании ПодА и остановке смещения медиальной головки икроножной мышцы;

– тип III: ПодА компрессируется добавочной головкой – мышечным пучком, являющимся частью медиальной головки икроножной мышцы, идущим к медиальному/латеральному бедренному мышечку. Таким образом, ПодА проходит между нормальной и аномальной частями медиальной головки;

– тип IV: ПодА сдавлена лежащей глубже подколенной мышцей или фиброзным пучком аналогичной локализации;

– тип V: ПодА «ущемляется» вместе с подколенной веной. Впервые подобный случай был описан в 1967 г. Rich и Hughes, в 1996 г. Di Marzo описал 35 больных со сдавлением подколенной вены, при этом в 28 случаях имела место компрессия только вен, а в 7 – вместе с артерией;

– тип VI: функциональное сдавление ПодА при ее нормальном анатомическом расположении, происходящее при подошвенном сгибании стопы. Впервые данная патология описана Levien в 1997 г. Среди наиболее вероятных причин – гипертрофия мускулатуры в подколенной области у профессиональных спортсменов.

Для диагностики синдрома сдавления применяются различные сочетания следующих исследований: позиционный стресс-тест (пациента просят осуществить подошвенное сгибание, а врач оказывает сопротивление и проверяет пульс на артериях стопы), УЗДС, КТ, магнитно-резонансная томография (МРТ) и прямая ангиография [22]. Наиболее рациональным алгоритмом является выполнение ультразвукового исследования с проведением позиционного стресс-теста с последующим выполнением МРТ (мощность магнитного поля от 1,5 до 3 Тл) в три этапа: 1 – определение взаимного расположения

ПодА и окружающих ее тканей в покое; 2 – исследование во время нагрузки (смена дорсифлексии и плантарной флексии до появления болевого синдрома); 3 – в положении подошвенного сгибания с введением контрастного вещества после описанной выше нагрузки [23].

Хирургическое лечение молодых пациентов при отсутствии факторов риска заключается в восстановлении нормальных анатомических взаимоотношений между мышцей и артерией в подколенной ямке [24]. Наиболее предпочтительным является проекционный доступ к ПодА в положении пациента на животе, который и был использован нами. При этом ранняя диагностика и хирургическое лечение даже бессимптомных поражений дают лучшие результаты [15].

Кистозное поражение адвентиции – это редко встречающееся неатеросклеротическое окклюзионно-стенотическое заболевание периферических артерий, характеризующееся образованием кист с коллоидным (мукозным) содержимым в адвентициальном слое [25]. Впервые о данной патологии сообщили Atkins и Key в 1946 г., описав кистозную дегенерацию в подвздошной артерии [26]. К настоящему времени в литературе описано до 600 случаев [27, 28]. Наиболее часто кистозное поражение встречается у мужчин (отношение мужского пола к женскому – 4:1) в возрасте 40–50 лет (средний возраст 46 лет, варьирует от 5 до 80 лет) и преимущественно локализуется в подколенном сегменте (хотя описаны единичные случаи поражения подвздошных, подмышечных, лучевых, бедренных артерий и даже вен) [29]. Этиология и патогенез заболевания точно не установлены, на настоящий момент рассматривается четыре теории [30]:

- теория хронической травматизации, согласно которой ежедневные флексорные/экстензорные нагрузки приводят к отслоению адвентиции ПодА от медики с последующим кровоизлиянием из сети vasa vasorum в образованную полость и трансформацией в кисту под воздействием местных ферментов. Рецидивирующие микрокровоизлияния ведут к увеличению размеров кисты, сужению просвета артерии, а затем и тромбозу пораженного сосуда;

- теория системного нарушения коллагенового обмена предполагает склонность тканей к муцинозно-миксоматозной дегенерации. Теория разработана Linquette, et al. в 1967 г. и основана на результатах гистологического исследования образцов кожи. Основным ее противоречием является отсутствие признаков системного поражения при длительном наблюдении за пациентами с кистозной дегенерацией адвентиции;

- теория истинного ганглия (синовиальная, суставная теория) основана на биохимическом (содер-

жание гиалуроновой кислоты) и гистологическом сходстве между адвентициальной кистой и ганглием (водянкой суставной сумки). Согласно данной теории кисты образуются изначально как структуры синовиальной капсулы сустава у стенки артерии;

- нарушение эмбрионального развития, заключающееся в миграции муцин-секретирующих клеток из мезенхимальной ткани близлежащего сустава в адвентицию. В пользу данной теории свидетельствует сообщение между кистой и суставом, обнаруженное в большом количестве случаев.

В настоящее время наиболее доказательной считается синовиальная теория, подтверждаемая сообщением кисты с близлежащим суставом. Формирование кисты начинается с надрыва капсулы сустава, что приводит к поступлению синовиальной жидкости по ходу артериальной ветви соответствующей артерии, в случае локализации в подколенной области – по ходу средней коленной артерии. В связи с этим Desy и Spinner подчеркивают необходимость выполнения МРТ до операции в целях выявления связи адвентициальной кисты с полостью сустава, а патогенетический этап хирургического лечения должен заключаться в лигировании найденного сообщения [29].

ЗАКЛЮЧЕНИЕ

Знание анатомических вариантов деления ПодА позволяет снизить вероятность ятрогенной сосудистой травмы и избежать таких осложнений, как формирование артериовенозных фистул, псевдоаневризм ПодА после различных ортопедических и сосудистых операций. Необходимо помнить о редко встречающихся в клинической практике патологиях ПодА, которые во многих случаях остаются недиагностированными до операции, что может приводить к выбору неверной тактики хирургического лечения. В частности, локальная окклюзия ПодА обычно рассматривается с точки зрения атеросклеротического процесса или артериита и нередко является стимулом для использования эндоваскулярных методов лечения, которые в данных случаях не всегда представляются предпочтительными. Применение же «открытых» операций при такой патологии часто заключается в выполнении шунтирующих вмешательств, что тоже не несет достаточной физиологичности, а прямой непосредственный доступ к ПодА применяется в клинической практике достаточно редко.

Конфликт интересов отсутствует.

EMBRYOLOGY, ANATOMY AND RARE PATHOLOGIES OF THE POPLITEAL ARTERY: PECULIARITIES OF SURGICAL TREATMENT

KUZNETSOV M.R.^{1,3}, RESHETOV I.V.², MAGNITSKIY L.A.^{1,5}, VASILIEV V.⁶, MARCHENKO I.P.³,
MATVEEV A.D.⁴, LUGOVOY A.A.³, TVERSKAYA M.S.¹

¹ Pirogov Russian National Research Medical University (RNRMU),

² First Moscow State Medical University named after I.M. Sechenov under the RF Ministry of Public Health (Sechenov University)

³ Municipal Clinical Hospital No29 named after N.E. Bauman

⁴ Russian Medical Academy of Continuing Professional Education under the RF Ministry of Public Health

⁵ Municipal Clinical Hospital No1 named after N.I. Pirogov, Moscow, Russia

⁶ University Multimodality Hospital, Burgas, Bulgaria

Knowledge of anatomical variations of the division of the popliteal artery and specific lesions of the arterial segment involved is necessary for the surgeon, traumatologist-orthopaedist, vascular surgeon. The article contains a review of recent literature data on the prevalence of different variants of branching patterns of the arteries of the crus, also providing a detailed discussion of embryological development of the arterial system of the lower extremities, in many ways explaining the appearance of rare pathologies of the popliteal artery, such as for example popliteal artery entrapment syndrome. Particular attention is paid to cystic damage of the popliteal artery, describing currently known theories of the development of this rare pathology, this is accompanied by sharing own experience in surgical treatment of the patients involved. Awareness of anatomical variants and peculiarities of embryonic development contributes to decreasing the possibility of iatrogenic damage of the popliteal artery during orthopaedic operations and to appropriate decision-making as to the method of revascularization.

Key words: popliteal artery, popliteal artery entrapment syndrome, embryology, adventitial cystic lesion, surgical reconstruction.

INTRODUCTION

The popliteal artery (PopA) despite its short length is characterised by a wide variety of pathology. Along with common arterial diseases, such as atherosclerosis obliterans, aneurysmatic dilatation, also encountered are rare lesions (cystic adventitial disease of the PopA) and specific lesions (popliteal artery entrapment syndrome) [1]. The significance of a qualified approach in treatment of injuries of the PopA whose frequency increases annually is also undeniable: the highest level of invalidization and the greatest number of amputations are registered namely in injuries of this localization and are beyond all comparison with injuries of any other arteries of the lower limbs [2, 3]. Occlusive-stenotic lesions of the PopA may also frequently lead to severe ischaemia of the limb and to high amputation, since reconstructive interventions thereupon are not always effective, especially in the remote period. This is connected with the fact that in spite of a similar clinical pattern, treatment policy and prognosis do differ, which dictates the necessity of further studying peculiarities of diseases of this localization.

Anatomical peculiarities of the popliteal artery. Applying the term “trifurcation” to the PopA seems

to be not quite justified: the division of the PopA into the anterior tibial artery (ATA), posterior tibial artery (PTA) and peroneal artery (PA) within a distance of not more than 5 mm from each other (type IB) is encountered only in 2.4% of cases [4], and as reported by Morris, et al in 2.9% [5]. The most frequently encountered variant of the anatomical division of the PopA is type IA – below the fissure of the knee joint there is division of the PopA into the ATA and the tibioperoneal trunk (Fig. 1); its frequency varies from 81.8 to 93.6% [4–7]. This is followed by different variants of high origin of one of the arteries of the crus – type II (Fig. 1) – with a prevalence of about 3.9% [4], amongst which predominates type IIA accounting for about 2.2% of all cases [4, 8]. The incidence rate of hypoplasia/aplasia of arterial branches – type III – amounts to approximately 3% of the anatomical variety, with type IIIA (Fig. 2) – hypo-/aplasia of the PTA – is encountered in more than half of cases (1.7%) [4, 8]. The mean diameter of the PopA immediately below the intercondylar plane amounts to 8.0 mm (95% CI 7.29–8.7 mm), the length of the PopA from the above-mentioned plane to the site of the origin of the ATA is 60.1 mm (95% CI 53.8–62.4 mm) [4].

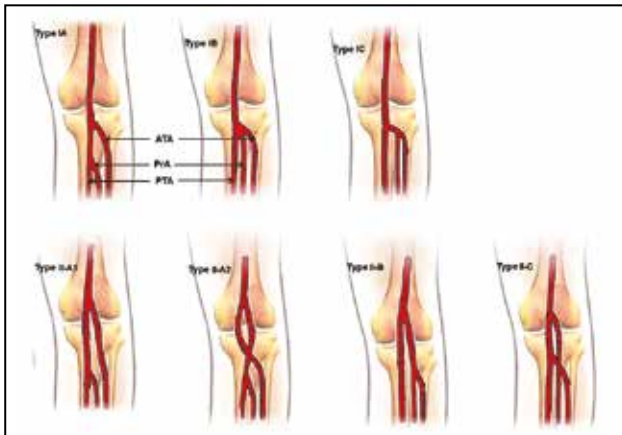


Fig. 1. Anatomical variations of the popliteal artery (types I-II)

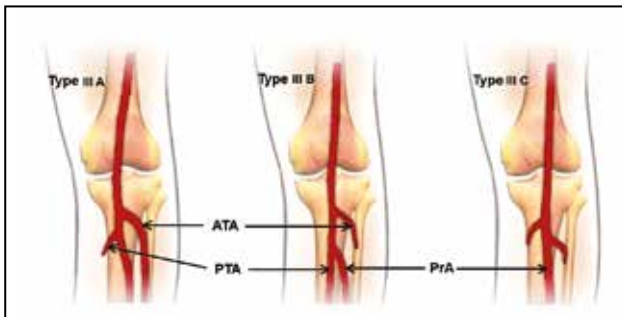


Fig. 2. Anatomical variations of the popliteal artery (type III)

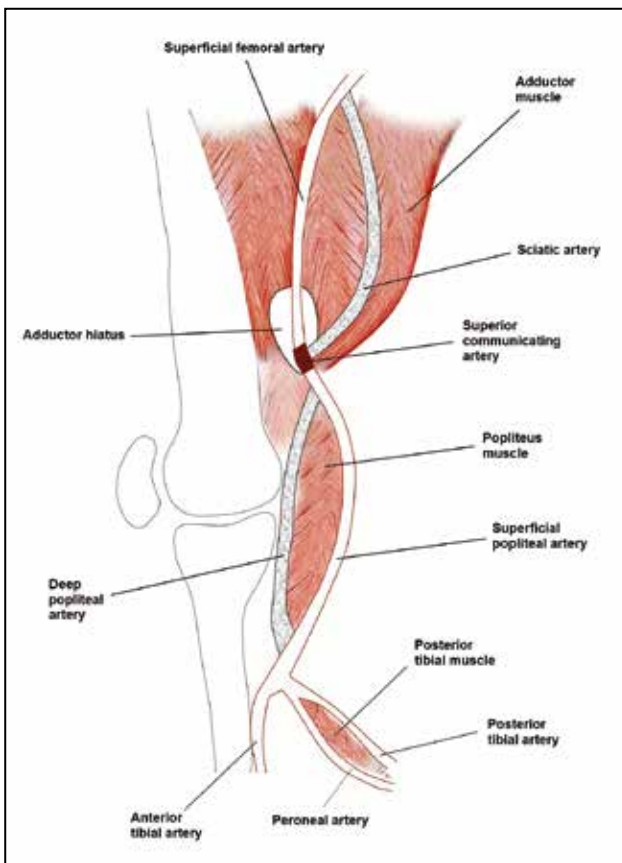


Fig. 3. Embryology of the popliteal artery

The PopA is divided into three segments defined as follows: segment P1 – extending from the Hunter canal through the intercondylar space to the proximal edge of the patella (it is considered as the most mobile region in connection with which this portion is also referred to as dynamic); segment P2 – from the proximal edge of the patella to the central region (from this portion originates the vascular network of the knee joint in connection with which it is also called collateral) and segment P3 – from the centre of the knee joint to the site of the origin of the ATA [9, 10]. However, this classification was developed in terms of static anatomy. Currently, a series of studies are under way on examining the PopA during movement, forming a conception of dynamic anatomy. For this purpose, conventional arteriography is followed by examining the PopA in bending of the lower limb in the knee joint [11]. Additionally the following definitions were introduced: a hinge point (HP) – the first bend of the PopA at an acute angle relative to the femoral bone, detected on bending of the limb in the knee joint; accessory flexions – any other bends of the PopA. Based thereupon, segments of the PopA were singled out above and below the «hinge point», with no HPs observed at the level of the knee joint line [12].

Embryology of the popliteal artery. The popliteal artery differs fundamentally from other arteries of the lower limbs by its embryological development, which predetermines propensity for specific pathologies. Lower limb arteries develop from two different arterial basins: sciatic (or axial) basin and the basin of the external iliac artery [1]. Both systems originate from the primitive iliac artery supplying blood to the caudal portion of the embryo and formed resulting from uniting the umbilical artery with the proximal portion of the fifth lumbar dorsal intersegmental arteries [13]. The sciatic artery is formed on day 30 of intrauterine development when the embryo is 5–6 cm long. It is located parallel to the sciatic nerve and descends in a group of posterior flexors of a lower limb passing in the area of the knee between the tibial bone and popliteus muscle [14]. By day 32 of development, with the embryo's length measuring 8 mm, there forms the second arterial system – the external iliac artery passing through a group of ventral flexors of the limb and giving rise to the femoral artery. At 42 days of intrauterine life, when the length of the embryo amounts to 14 mm, there develops the superior communicating branch (ramus communicans superior), joining the femoral artery with the proximal segment of the axial artery through the abductor hiatus [15]. In turn, the sciatic artery is divided into three segments: proximal (above the anastomosis with the femoral artery), deep, and distal (below the level of the popliteus muscle). During the next week of embryonic development, the proximal component of the axial artery gives rise to a branch that runs superficial to the popliteus muscle

and joins with the distal segment of the axial artery [16]. With time, the deep segment of the axial artery involutes. Thus, the fully developed popliteal artery results from the fusion of several arterial elements: the superior communicating branch, part of the sciatic artery and the superficial PopA (Fig. 3).

Initially, both heads of the gastrocnemius muscle originate from the proximal tibia, uniting into a single bundle in the middle third of the crus and going distal to the calcaneal bone. With development, they migrate cranially along the femur to different extents. The final position of the medial head of the gastrocnemius muscle is more proximal to that of the lateral head and immediately caudal to the adductor hiatus, with the popliteal artery lying immediately lateral. [13, 14]. These dynamic processes of muscle and arterial development create the potential for various non-atherosclerotic pathologies of the region concerned.

Clinical case reports

Below are examples of two patients diagnosed as having cystic adventitial disease of the PopA and popliteal artery entrapment syndrome.

A 40-year-old man was admitted to the department with complaints of pain in the right lower limb while walking a distance up to 300 m, chilliness of the right foot. He stated that the pain began for the first time after intensive sports exercises 6 months prior to admission (he had had a sports injury in the area of the right knee joint). Ultrasonographic duplex scanning (USDS) in the area of the right PopA revealed an anechogenic vesicular formation sized 1.8×1.7×3.7 cm, with no vessel's lumen in its projection detected. The findings of computed tomography (CT) demonstrated segmental occlusion of the PopA with good condition of the outflow pathways. No evidence of atherosclerotic lesions of the lower limbs was revealed.

During the operation, with the patient lying in the prone position, through a posterior approach to the PopA we exposed and resected the PopA's portion

with cystic adventitial damage (Fig. 4, a, b). We carried out prosthetic repair of the PopA with a synthetic material (polytetrafluoroethylene) with the formation of an end-to-end anastomosis (for lack of an autovein available because of prior phlebectomy on both lower limbs). The postoperative period turned out uneventful, with the arteries of the foot showing major blood flow. Histological examination of the excised portion demonstrated a cystic adventitial lesion, with an unusual finding consisting in the presence of incompetent valvular apparatus of the vein in the lumen of the cyst (Fig. 4, c). At 12 months after the operation control CT arteriography demonstrated that the vascular graft was patent, with neither evidence of chronic ischaemia of the right lower limb nor disease relapse.

A 29-year-old woman was admitted to hospital with the following referral diagnosis: "Obliterating atherosclerosis of the lower limb arteries, segmental occlusion of the left popliteal artery". Studying her case history revealed that pain in the left gastrocnemius muscle during physical load had first appeared 4 years before hospitalization, and within the past 12 months the symptoms of the disease were joined by intermittent claudication. At admission, the distance of pain-free walking amounted to 50 m. We initially intended to perform endovascular recanalization of chronic occlusion and balloon dilation of the PopA on the left, but, taking into consideration clinical and anamnestic data (professional daily physical loads – a dance teacher, young age), the woman was suspected of having popliteal artery entrapment syndrome which was then confirmed by the findings of CT arteriography of lower extremities and USDC of lower-limb arteries. The index of regional systolic pressure on the PTA and ATA amounted to 56% on the left and to 111% on the right. The PopA on the left was occluded to the ostium of the medial sural artery, with the rest major arteries found free from pathological changes. The findings of CT arteriography revealed that the PopA was compressed

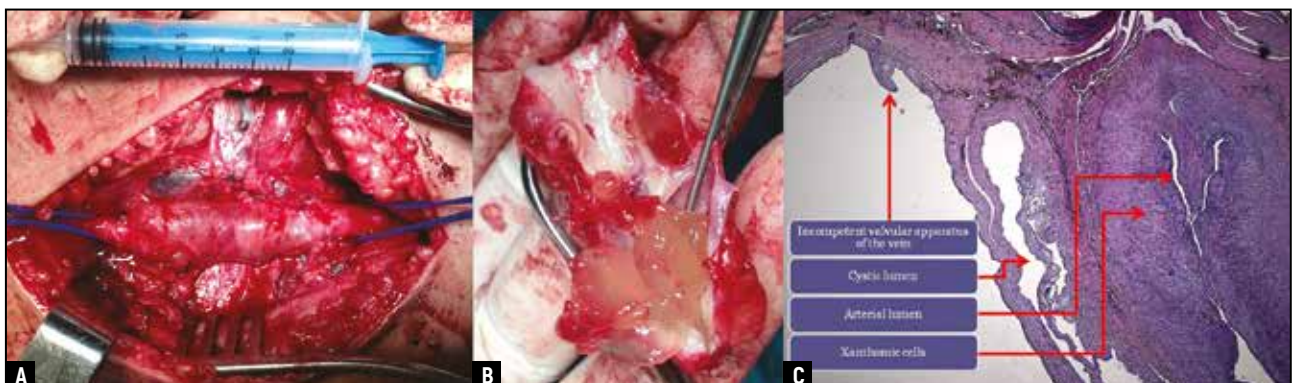


Fig. 4. Cystic lesion of the popliteal artery in the male patient: a – intraoperative photograph; b – macro-preparation; c – micro-preparation

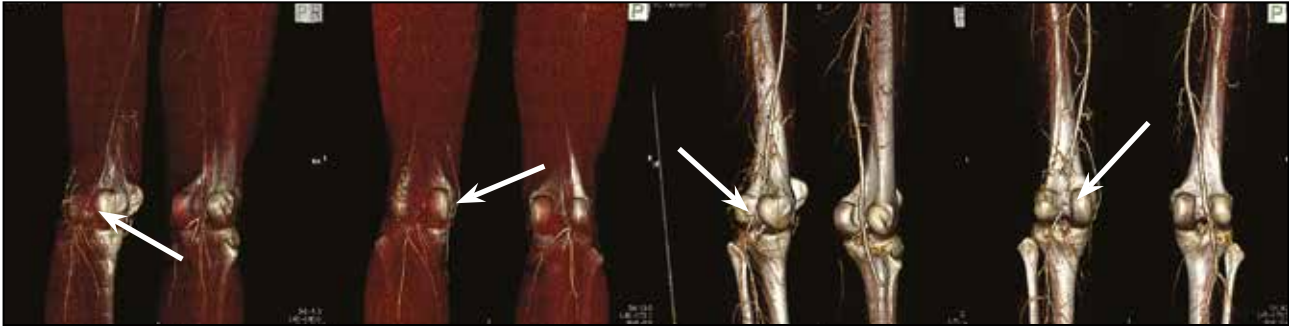


Fig. 5. Computer tomograms (arteriography) of lower limbs of the woman diagnosed with and treated for popliteal artery entrapment syndrome (type III), 3D reconstruction

by the accessory muscle bundle of the medial head of the gastrocnemius muscle, corresponding to Type III lesion (Fig. 5).

Under epidural anaesthesia with the patient lying in the prone position via the posterior S-shaped approach we performed an operation consisting in removal of the compression, lateral autovenous plasty of the left PopA with a patch from the small saphenous vein. The postoperative period turned out uneventful, with no complications. Control USDS revealed positive dynamics: the major blood flow through the PopA and crural arteries restored, the regional systolic pressure index amounted to 108%. The woman was discharged on POD 4 in a satisfactory condition with complete regression of symptoms of chronic arterial insufficiency. Control examination at 24 months after surgery showed no evidence of relapses, presence of pulsation on the PTA and ATA, with walking and physical activities with no limitations.

DISCUSSION

Popliteal artery entrapment syndrome (PAES) is an anomalous relationship between the popliteal artery and its surrounding musculotendinous structures. In 1879, T.P.A. Stuart, an Edinburgh medical student, first described an unusual anatomical variant of the popliteal artery which he had dissected from a gangrenous limb [17]. However, the significance of this anomaly was not recognized until 1965 when Hamming and Vink in the Netherlands described the clinical syndrome which is associated with entrapment of the popliteal artery. In their study of 1,200 patients suffering from calf and foot claudication, 12 (1%) were less than 30 years of age and five of these had PAES [18]. The incidence of PAES has been reported to range from 0.17% [19] to 3.5% [20] in a review of 20,000 asymptomatic Greek soldiers and a study of autopsy specimens, respectively, leading the authors to conclude that only a small proportion of cases give rise to symptoms. The concomitant entrapment of the popliteal vein with the artery has been reported in only 7.6% of cases [21]. Approximately 80%

of patients are males younger than 30 years of age [15].

Popliteal artery entrapment syndrome is a congenital abnormality consisting in functional occlusion of the artery due to accretion of the muscle or tendon with the wall of the PopA. This abnormality results from a developmental defect in which the PopA passes medially and beneath the medial head of the gastrocnemius muscle or slides along this muscle, which results in compression of the artery. Rarely, a compressing structure is an abnormal fibrous band of the popliteal muscle, located beneath the medial head of the gastrocnemius muscle.

Currently, six types of PopA compression are singled out:

– type I: the medial head of the gastrocnemius is located normally and arises from the upper posterior portion of the medial femoral condyle, whereas the PopA circumflexes the muscular trunk posteriorly around and medially, forming a loop. Such variant is a consequence of early formation of the PopA relative to the process of migration of the medial head of the gastrocnemius muscle;

– type II: the medial head of the gastrocnemius originates from the lateral portion of the medial femoral condyle or even from the intercondylar space, and the artery is located medially and beneath it but has a vertical direction, not forming enlarged loops. This variation is possible in early formation of the PopA and arrested migration of the medial head of the gastrocnemius;

– type III: the PopA is compressed by the accessory head – a muscle bundle, being part of the medial head of the gastrocnemius, travelling to the medial/lateral femoral condyle. Hence, the PopA passes between the normal and abnormal parts of the medial head;

– type IV: the PopA is compressed by the deeper located popliteal muscle or fibrous band of similar localization;

– type V: the PopA is “strangled” together with the popliteal vein. Such case was first described in 1967 by Rich and Hughes. In 1996, Di Marzo reported 35 patients with compression of the popliteal vein, of these, 28 cases had compression of veins alone, and 7 concomitant with the artery;

– type VI: functional compression of the PopA in its normal anatomical location, occurring in plantar flexion of the foot. This pathology was first described by Levien in 1997. Amongst the most probable causes is hypertrophy of the musculature in the popliteal region in professional athletes.

Compression syndrome is diagnosed by various combinations of the following studies: positional stress test (the patient is asked to perform plantar flexion of the foot while the physician offers resistance and checks the pulse on the arteries of the foot), USDS, CT, magnetic resonance imaging (MRI) and direct angiography [22]. The most rational algorithm consists in performing ultrasonographic examination with positional stress test followed by MRI (magnetic field strength from 1.5 to 3 T) in three stages: 1 – determining the relative position of the PopA and surrounding tissues at rest; 2 – study during load (change of dorsiflexion and plantar flexion until the appearance of pain syndrome); 3 – in the position of plantar flexion with administration of contrast medium after the above-described load [23].

Surgical treatment of young patients with no risk factors consists in restoration of the normal anatomical relationships between the muscle and artery in the popliteal fossa [24]. The most preferable is the projection approach to the PopA with the patient lying in the prone position, which we resorted to. In so doing, early diagnosis and surgical treatment of even asymptomatic lesions appear to yield better results [15].

Adventitial cystic lesion is a rarely encountered nonatherosclerotic occlusive-stenotic disease of the peripheral arteries, characterized by the formation of cysts with colloidal (mucous) content in the adventitial layer [25]. This pathology was first reported by Atkins and Key in 1946, describing cystic degeneration in the iliac artery [26]. Approximately 600 cases have hitherto been described in the literature [27, 28]. Most frequently cystic lesions are encountered in men (with a male-to-female ratio of 4:1) aged 40–50 years (mean age 46 years, range from 5 to 80 years) and predominantly localize in the popliteal segment (although sporadic cases of damage to iliac, axillary, radial, femoral arteries and even veins were reported) [29]. The aetiopathogenesis is uncertain, with four theories being implicated [30]:

- theory of chronic traumatization according to which daily reflex/extensor loads result in detachment of PopA adventitia from the media, followed by haemorrhage from the vasa vasorum network into the formed cavity and transformation to a cyst under the influence of local enzymes. Relapsing microhemorrhages lead to increased sizes of the cyst, narrowing of the arterial lumen, followed by thrombosis of the vessel involved;

- theory of systemic disorder of collagen metabolism supposes proclivity propensity of tissues to mucinous-myxomatous degeneration. The theory was developed

by Linquette, et al in 1967 and based on the results of histological study of skin samples. Its main contradiction is lack of signs of a systemic lesion during long-term follow-up of patients with cystic adventitial degeneration;

- theory of true ganglion (synovial, articular theory) is based on biochemical (content of hyaluronic acid) and histological similarity between the adventitial cyst and ganglion (dropsy of the joint capsule). According to this theory, cysts are formed initially as structures of the synovial capsule of the joint near the arterial wall;

- impairment of embryonic development, consisting in migration of mucine-secreting cells from the mesenchymal tissue of the neighbouring joint into the adventitia. This theory is favoured by a communication between the cyst and joint, found in a large number of cases.

Currently, the most evidence-based is the synovial theory confirmed by a connection of the cyst with the neighbouring joint. Cyst formation begins with a capsular rent that leads to the tracking of synovial fluid along the arterial branch of the respective artery, in case of localization in the popliteal region – along the middle genicular artery. Therefore, Desy and Spinner insist on the importance of performing MRI prior to operation in order to reveal a communication of the adventitial cyst with the cavity of the joint, and that the pathogenetic stage of surgical treatment should consist in ligation of the connection identified [29].

CONCLUSION

Knowledge of anatomical variants of the division of the PopA makes it possible to decrease the probability of iatrogenic vascular injury and to avoid such complications as formation of arteriovenous fistulas, false aneurysms of the PopA after various orthopaedic and vascular operations. It is necessary to remember uncommonly encountered in clinical practice pathologies of the PopA, which in many cases remain undiagnosed preoperatively which may lead to selection of an incorrect surgical policy. In particular, local occlusion of the PopA is usually considered from the point of view of an atherosclerotic process or arteritis and is quite often an impetus for using endovascular methods of treatment, which in these cases are not always preferable. The use of “open” operations in such pathology often consists in performing bypass interventions, which are neither too physiological, whereas a direct approach to the PopA is used in clinical practice rather rarely.

Conflict of interest: none declared.

ЛИТЕРАТУРА/REFERENCES

1. **Davidovic L.B.** Surgery of the popliteal artery. Edizioni Minerva Medica. 2014.

2. **Davidovic L.B., et al.** Civil and war peripheral arterial trauma: review of risk factors associated with limb loss. *Vascular*. 2005; 13: 3: 141–147.
3. **Nair R., Abdool-Carrim A.T.O., Robbs J.V.** Gunshot injuries of the popliteal artery. *Br. J. Surg.* 2000; 87: 5: 602–607.
4. **Tomaszewski K.A., et al.** The evidence-based surgical anatomy of the popliteal artery and the variations in its branching patterns. *J. Vasc. Surg.* 2016.
5. **Morris G.C., Jr., et al.** Anatomical studies of the distal popliteal artery and its branches. *Surgical forum*. 1960; 10: 498.
6. **Pirker E.** Radiographic anatomy of the arterial variations in the lower extremity and their frequency. *Fortschritte Auf Dem Geb. Röntgenstrahlen Nukl.* 1970; 112: 6: 731.
7. **Voboril R.** Note on variability of the arteries of the lower extremities in man. *Folia Morphol.* 1989; 38: 3: 265–272.
8. **Kim D., Orron D.E., Skillman J.J.** Surgical significance of popliteal arterial variants. A unified angiographic classification. *Ann. Surg.* 1989; 210: 6: 776.
9. **Scheinert D., et al.** Treatment of complex atherosclerotic popliteal artery disease with a new self-expanding interwoven nitinol stent: 12-month results of the Leipzig SUPERA popliteal artery stent registry. *JACC Cardiovasc. Interv.* 2013; 6: 1: 65–71.
10. **Volpato M.G., et al.** Endovascular Treatment of Popliteal Artery Aneurysms. *Rev. Bras. Cardiol. Invasiva*. 2014; 22: 4: 375–381.
11. **Diaz J.A., et al.** Flexions of the popliteal artery: dynamic angiography. 2004; 16: 12.
12. **Diaz J.A., et al.** Dynamic anatomy of the popliteal artery: hinge point and accessory flexions. *Vasc. Dis. Manag.* 2005; 2.
13. **Cronenwett J.L., Johnston K.W.** Rutherford's vascular surgery. Elsevier Health Sciences. 2014.
14. **Carlson B.M.** Human embryology and developmental biology. Elsevier Health Sciences. 2013.
15. **Forbes T.L.** Nonatheromatous popliteal artery disease. Rutherford's Vasc. Surg. 7th Ed. Phila. Saunders. 2010; 1721–1727.
16. **Senior H.D.** The development of the arteries of the human lower extremity. *Am. J. Anat.* 1919; 25: 1: 54–95.
17. **Stuart T.P.A.** Note on a variation in the course of the popliteal artery. *J. Anat. Physiol.* 1879; 13: 2: 162.
18. **Hamming J.J., Vink M.** Obstruction of the popliteal artery at an early age. *J. Cardiovasc. Surg. (Torino)*. 1964; 6: 6: 516–524.
19. **Bouhoutsos J., Daskalakis E.** Muscular abnormalities affecting the popliteal vessels. *Br. J. Surg.* 1981; 68: 7: 501–506.
20. **Gibson M.H., et al.** Popliteal entrapment syndrome. *Ann. Surg.* 1977; 185: 3: 341.
21. **Persky J.M., Kempczinski R.F., Fowl R.J.** Entrapment of the popliteal artery. *Surg. Gynecol. Obstet.* 1991; 173: 1: 84–90.
22. **Macedo T.A., et al.** Popliteal artery entrapment syndrome: role of imaging in the diagnosis. *Am. J. Roentgenol.* 2003; 181: 5: 1259–1265.
23. **Williams C., et al.** A new diagnostic approach to popliteal artery entrapment syndrome. *J. Med. Radiat. Sci.* 2015; 62: 3: 226–229.
24. **Gourgiotis S., et al.** Diagnosis and surgical approach of popliteal artery entrapment syndrome: a retrospective study. *Vasc. Health Risk Manag.* 2008; 4: 1: 83.
25. **Motaganahalli R.L., et al.** A multi-institutional experience in adventitial cystic disease. *J. Vasc. Surg.* 2016.
26. **Atkins H.J.B., Key J.A.** A case of myxomatous tumour arising in the adventitia of the left external iliac artery. *Br. J. Surg.* 1947; 34: 136: 426–427.
27. **Miyake K., et al.** Adventitial cystic disease of the popliteal artery treated by bypass graft utilizing the short saphenous vein: A case report. *Int. J. Surg. Case Rep.* 2017; 38: 154–157.
28. **Takizawa K., et al.** Cystic Adventitial Disease of Popliteal Artery with Venous Aneurysm of Popliteal Vein: Two-Year Follow-Up after Surgery. *Case Rep. Vasc. Med.* 2017.
29. **Desy N.M., Spinner R.J.** The etiology and management of cystic adventitial disease. *J. Vasc. Surg.* 2014; 60: 1: 235–245. e11.
30. **Meecham L., Wright A., Atwal A.** Cystic Adventitial Disease of Popliteal Artery: Case Report. *Int. J. Angiol.* 2016; 25: 01: 068–069.

Адрес для корреспонденции:
Кузнецов М.Р.
Тел.: 8 (926) 586–16-00
E-mail: mrkuznetsov@mail.ru

Correspondence to:
Kuznetsov M.R.
Tel.: 8 (926) 586–16-00
E-mail: mrkuznetsov@mail.ru