**Фокин А.А.[1], Надвиков А.И.[2, 3], Гасников А.В.[2, 3], Черноусов В.В.[2, 3], Хисамутдинов Д.А.[2], Брызгалов А.О.[4]**

# Вакуум-ассистированная клеевая облитерация вен. Отечественная методика цианоакрилатной облитерации вен

[1] Институт дополнительного профессионального образования, Федеральное государственное бюджетное образовательное учреждение высшего образования «Южно-Уральский государственный медицинский университет» Министерства здравоохранения Российской Федерации, 454092, г. Челябинск, Российская Федерация
[2] Специализированная клиника инновационной флебологии, 297408, г. Евпатория, Российская Федерация
[3] Государственное бюджетное учреждение здравоохранения Республики Крым «Евпаторийская городская больница», 297403, г. Евпатория, Российская Федерация
[4] Федеральное государственное бюджетное учреждение науки «Новосибирский институт органической химии им. Н.Н. Ворожцова» Сибирского отделения Российской академии наук, 630090, г. Новосибирск, Российская Федерация

**Адрес для корреспонденции**
Надвиков Алексей Игоревич
Тел.: +7 (978) 558-03-19
E-mail: nadvikov-a@mail.ru

**Цель** – оценка эффективности нового метода цианоакрилатной облитерации вен, анализ непосредственных и отдаленных результатов методики.

**Материал и методы**. Первичными конечными точками являлись уровень боли во время операции (оценка по визуальной аналоговой шкале), оценка окклюзии вены и тяжести венозного заболевания по Venous Clinical Severity Score на разных сроках. Анализ результатов проводился в течение первых 10 сут после манипуляции и далее через 1, 3, 6, 12 и 24 мес. В настоящее время в исследование вошли 37 пациентов, которым с октября 2018 г. выполнялась цианоакрилатная облитерация вен по новой методике на 44 нижних конечностях.

**Результаты**. Проведена 41 манипуляция на большой подкожной вене (93,2%), 3 – на малой подкожной вене (6,8%). Диаметр целевой вены составлял от 0,3 до 1,0 см (средний – 0,63 см), протяженность – от 10 до 50 см (средняя – 30,9 см). Использовалось от 0,2 до 1,6 мл (среднее – 0,76 мл) клеевой композиции «Сульфакрилат». Уровень боли в среднем имел показатель 1,6 (минимум – 1; максимум – 4) по визуальной аналоговой шкале. В раннем послеоперационном периоде не наблюдалось каких-либо серьезных осложнений. Наиболее частым осложнением раннего периода было развитие цианоакрилатного флебита, который возникал на 3–4-е сутки после операции. В первые 10 сут полная окклюзия наблюдалась в 100% случаев. Частота окклюзии на сроке 1 мес составила 93,2%, 3 мес – 86%, 6 мес – 90,2%, 12 мес – 88,6%, 24 мес – 84,6%. Клинических рецидивов не зафиксировано.

**Заключение.** Методика вакуум-ассистированной клеевой облитерации вен с использованием отечественной клеевой композиции «Сульфакрилат» является безопасной и эффективной. Требуются дальнейшее накопление опыта и отслеживание отдаленных результатов.

***Ключевые слова:*** *варикозная болезнь нижних конечностей; большая подкожная вена, малая подкожная вена; цианоакрилатная облитерация; нетермальная нетумесцентная абляция*

**Финансирование.** Исследование не имело спонсорской поддержки.

**Конфликт интересов.** Авторы заявляют об отсутствии конфликта интересов.

**Для цитирования:** Фокин А.А., Надвиков А.И., Гасников А.В., Черноусов В.В., Хисамутдинов Д.А., Брызгалов А.О. Вакуум-ассистированная клеевая облитерация вен. Отечественная методика цианоакрилатной облитерации вен. Ангиология и сосудистая хирургия. 2022; 28 (1): 51–56. DOI: https://doi.org/10.33029/1027-6661-2022-28-1-51-56

**Статья поступила в редакцию** 07.10.2021. **Принята в печать** 28.01.2022.

**Fokin A.A.[1], Nadvikov A.I.[2, 3], Gasnikov A.V.[2, 3], Chernousov V.V.[2, 3], Khisamutdinov D.A.[2], Bryzgalov A.O.[4]**

# Vacuum-assisted glue obliteration of veins. Domestic technique of cyanoacrylate vein ablation

[1] South Ural State Medical University, Ministry of Health of the Russian Federation, 454092, Chelyabinsk, Russian Federation[2] Specialized Clinic of Innovational Phlebology, Yevpatoria
[2] Specialized Clinic of Innovative Phlebology, 297408, Evpatoria, Russian Federation
[3] Evpatoria City Hospital", 297403, Evpatoria, Russian Federation
[4] Novosibirsk Institute of Organic Chemistry named after N.N. Vorozhtsov under the Siberian Branch of the Russian Academy of Sciences, 630090, Novosibirsk, Russian Federation

**For correspondence**
Aleksey I. Nadvikov
Tel.: +7 (978) 558-03-19
E-mail: nadvikov-a@mail.ru

**Objective**. The aim of the study was to assess efficacy of a new method of cyanoacrylate obliteration of veins, analyzing immediate and remote results.

**Patients and methods.** The primary endpoints were the pain intensity during surgery (as assessed by the visual analogue scale), occlusion of the vein and severity of the venous disease according to the Venous Clinical Severity Score at various terms. The results were analyzed during the first 10 days after manipulation and then after 1, 3, 6, 12 and 24 months. This study included 37 patients who from October 2018 underwent cyanoacrylate obliteration of veins according to a new technique on a total of 44 lower extremities.

**Results**. We performed 41 manipulations on the great saphenous vein (93.2%) and 3 on the small saphenous vein (6.8%). The diameter of the target vein ranged from 0.3 to 1.0 cm (mean 0.63 cm), with the length varying from 10 to 50 cm (mean 30.9 cm). We used from 0.2 to 1.6 ml (mean 0.76 ml) of glue composition "Sulfacrylate". The average pain level was 1.6 (minimum – 1, maximum 4) according to the visual analogue scale. In the early postoperative period, there were no serious complications. The most frequent complication of the early period was cyanoacrylate phlebitis having appeared on POD 3-4. During the first 10 days, complete occlusion was observed in 100 % of cases. The occlusion rate at 1 month, 3 months, 6 months, 12 months and 24 months amounted to 93.2%, 86%, 90.2% and 84.6%, respectively, with no clinical relapses observed.

**Conclusion**. The technique of vacuum-assisted glue obliteration of veins using Russian-made glue composition "Sulfacrylate" proved safe and effective. Further studies are warranted for accumulation of experience and follow up of remote results.

***Keywords****: lower limb varicose vein; great saphenous vein; small saphenous vein; cyanoacrylate obliteration; non-thermal non-tumescent ablation*

**Funding.** The study had no sponsor support.

**Conflict of interest.** The authors declare no conflict of interest.

**For citation:** Fokin A.A., Nadvikov A.I., Gasnikov A.V., Chernousov V.V., Khisamutdinov D.A., Bryzgalov A.O. Vacuum-assisted glue obliteration of veins. Domestic technique of cyanoacrylate vein ablation. Angiology and Vascular Surgery. 2022; 28 (1): 51–6. DOI: https://doi.org/10.33029/1027-6661-2022-28-1-51-56 (in Russian)

**Received** 07.10.2021. **Accepted** 28.01.2022.

## Введение

Термические методы облитерации (эндовенозная лазерная коагуляция (ЭВЛК) и радиочастотная облитерация (РЧО)) давно зарекомендовали себя как малоинвазивные, эффективные и безопасные методы лечения варикозной болезни нижних конечностей (ВБНК) [1]. Однако проведение термической абляции связано с подачей высокой термической энергии интравенозно, что требует тумесцентной анестезии (ТА). В связи с этим существует риск появления таких осложнений, как парестезии, повреждение периферических нервов с развитием невропатии, перфорации стенки вены [2, 3]. Кроме того, ТА сопряжена напрямую с уровнем боли во время операции, способна привести к возникновению обширных экхимозов по ходу операции, парестезий, что может в значительной степени снижать качество жизни пациентов после вмешательства [4, 5].

С целью избавления от необходимости проведения тумесцентной анестезии, а также для исключения такого осложнения, как невропатия, были предложены нетермальные нетумесцентные (НТНТ) методики. В эту группу входят методы стволовой склеротерапии, дополненные механическим повреждением стенки вены, и методы цианоакрилатной облитерации (ЦАО) [6–8]. К настоящему времени уже имеется множество исследований, включая рандомизированные, показавшие эффективность и безопасность ЦАО [6, 9–11]. Более того, Австралийской коллегией флебологов в 2019 г. опубликован консенсус, посвященный ЦАО [12]. В Российских клинических рекомендациях по диагностике и лечению хронических заболеваний вен ЦАО также рекомендована для лечения ВБНК [1].

**Цель** нашего исследования – разработка и внедрение в клиническую практику новой методики ЦАО с применением отечественной клеевой композиции «Сульфакрилат» [13].

Исследование одобрено этической комиссией Южно-Уральского государственного медицинского университета Минздрава России 26.10.2018.

## Материал и методы

Данное исследование по дизайну является пилотным проспективным одноцентровым исследованием. ***Критерии включения:*** диаметр целевой вены до 10 мм, интрафасциальный ход вены, недостаточность большой подкожной вены (БПВ) и малой подкожной вены (МПВ). Первичные конечные точки: уровень боли во время операции (оценка проводится по визуальной аналоговой шкале (ВАШ)), оценка окклюзии целевой вены на разных сроках. Вторичные конечные точки включают в себя наличие/отсутствие осложнений и их характер, оценку тяжести венозного заболевания по Venous Clinical Severity Score (VCSS) на разных сроках, динамику диаметра вены на разных сроках, оценку распространенности экхимозов.

Анализ результатов осуществляется на 1 и 10-е сутки после манипуляции и далее через 1, 3, 6, 12 и 24 мес соответственно. При этом всем пациентам, кроме клинического осмотра, в обязательном порядке выполняется ультразвуковое дуплексное сканирование вен (УЗДС).

Методика получила следующее название: «ВАКОВ – вакуум-ассистированная клеевая облитерация вен». Патент на изобретение № 2720742 от 13.05.2020.

*Суть методики* заключается в следующем. Под местной анестезией с помощью иглы 18G производится пункция целевой вены в месте дистальной точки рефлюкса. По игле в вену заводится проводник 0,035” длиной 100 см, по которому в вене устанавливается интродьюсер 6F или 7F длиной 55 см. Позиционирование интродьюсера в вене происходит так, чтобы дистальный конец находился на 2 см дистальнее сафенофеморального соустья (СФС) (или сафенопоплитеального соустья (СПС) в случае недостаточности МПВ). К одному из концов двухходового краника интродьюсера присоединяется полая трубка, которая идет к хирургическому отсасывателю. Краник находится в положении «закрыто» в том месте, где присоединена трубка. Происходит включение отсасывателя, что создает максимальное отрицательное давление в системе. Затем по интродьюсеру заводится оригинальный клеевой катетер. Кончик катетера устанавливается ровно на конце интродьюсера, что контролируется метками на клеевом катетере и данными ультразвукового контроля. Чрескожно сдавливается СФС или СПС. Открытие краника интродьюсера. При этом отрицательное давление распространяется по интродьюсеру на внутренний просвет вены, опустошая вену от крови и «схлопывая» ее стенки вокруг клеевого катетера. В дальнейшем осуществляется стягивание интродьюсера по клеевому катетеру в дистальном направлении, но клеевой катетер сохраняет прежнюю позицию. Это приводит к дальнейшему опустошению вены и сопоставлению стенок сосуда вокруг клеевого катетера. Конец интродьюсера полностью не выводится из вены. После завершения этапа стягивания интродьюсера краник устанавливается в положение «off», таким образом на венозный сосуд перестает действовать отрицательное давление. Затем происходят подача клеевой композиции по клеевому катетеру и постепенное выведение последнего из просвета вены. По мере достижения клеевым катетером контрольной метки последний заводится внутрь интродьюсера, и вся система извлекается из организма. Этот прием позволяет избежать растекания клеевой композиции за пределы просвета вены. По завершению процедуры производятся УЗ-контроль заполнения клеевой композиции по вене и проходимость СФС или СПС.

В исследование вошли 37 пациентов, которым в период с октября 2018 г. по декабрь 2020 г. выполнено 44 процедуры ВАКОВ. Характеристика пациентов представлена в табл. 1.

Характеристика оперативных вмешательств представлена в табл. 2.

## Результаты

В раннем послеоперационном периоде серьезных осложнений, таких как тромбоз глубоких вен, тромбоэмболия легочной артерии, аллергические реакции, невропатия периферических нервов, инфекционные осложнения, не наблюдалось.

Самым частым негативным явлением раннего послеоперационного периода становилось развитие цианоакрилатного флебита (ЦАФ). Характеристика клинических проявлений ЦАФ и их частота представлена в табл. 3.

**Таблица 1.** Характеристика пациентов

| Показатель | Значение |
|---|---|
| Возраст | 27–75 лет (ср. 53,1) |
| Пол | |
| М | 10 (27%) |
| Ж | 27 (73%) |
| БПВ | 41 (93,2%) |
| МПВ | 3 (6,8%) |
| Правая н/к | 24 (54,5%) |
| Левая н/к | 20 (45,5%) |
| Диаметр целевой вены, см | 0,3–1,0 (ср. 0,63) |
| Протяженность целевой вены, см | 10–50 (ср. 30,9) |
| CEAP C2 | 44 (100%) |
| CEAP C3 | 32 (72,7%) |
| CEAP C4 | 5 (11,4%) |
| CEAP C5 | 2 (4,5%) |
| CEAP C6 | 1 (2,3%) |
| VCSS | 2–10 (ср. 3,9) |
| Индекс массы тела, кг/м$^2$ | 19–46,8 (ср. 28,2) |
| Площадь поверхности тела, м$^2$ | 1,6–2,5 (ср. 1,9) |
| Сопутствующая патология | |
| Гипертоническая болезнь | 7 (18,9%) |
| Сахарный диабет | 2 (5,4%) |
| ХОБЛ | 1 (2,7%) |
| Аллергия на анестетики в анамнезе | 2 (5,4%) |

***Примечание.*** *М – мужской пол; Ж – женский пол; БПВ – большая подкожная вена; МПВ – малая подкожная вена; н/к – нижняя конечность; VCSS – Venous Clinical Severity Score; ХОБЛ – хроническая обструктивная болезнь легких.*

**Таблица 2.** Характеристика оперативных вмешательств

| Показатель | Значение |
|---|---|
| Всего операций | 44 |
| Уровень боли (ВАШ) | 1–4 (ср. 1,6) |
| Операции на БПВ | 41 (93,2%) |
| Операции на МПВ | 3 (6,8%) |
| Время операции, мин | 13–40 (ср. 18,7) |
| Симультанные вмешательства | 17 (38,6%) |
| Мини-флебэктомия | 11 (25%) |
| Склерооблитерация | 6 (13,6%) |
| Количество цианоакрилата, мл | 0,2–1,6 (ср. 0,76) |
| Кровопотеря, мл | 10–100 (ср. 32,1) |
| Использование компрессионной терапии | 31 (70,4%) |

***Примечание.*** *ВАШ – визуальная аналоговая шкала; БПВ – большая подкожная вена; МПВ – малая подкожная вена.*

**Таблица 3.** Характеристика клинических проявлений цианоакрилатного флебита

| Показатель | Значение |
|---|---|
| Болезненность/дискомфорт по ходу вены только при пальпации/давлении УЗ-датчиком | 21 (47,7%) |
| Болезненность/дискомфорт по ходу вены без пальпации | 6 (13,6%) |
| Гиперемия по ходу вены локализованная | 11 (25%) |
| Гиперемия по ходу вены распространенная | 5 (11,4%) |
| Гипертермия локальная | 4 (9,1%) |
| Гипертермия системная | 3 (6,8%) |
| Отек локальный | 4 (9,1%) |
| Отек конечности | 0 |
| Ограничение повседневной деятельности | 3 (6,8%) |

Стоит отметить, что фиксировались любые изменения, даже самые незначительные с клинической точки зрения. Гиперемия на ограниченном протяжении фиксировалась как «локализованная гиперемия». Если данное осложнение возникало на всем протяжении облитерированной вены, то оно переходило в группу «распространенной гиперемии».

При этом картина классического флебита с распространенной гиперемией, гипертермией, болью и отеком по ходу вены наблюдалась только у 5 (11,4%) пациентов.

Такие явления возникали у пациентов на 3–4-е сутки и купировались на фоне лечения в течение нескольких суток. На контрольном осмотре к 10-м суткам симптоматика ЦАФ купировалась в 93% случаев.

В отдаленном периоде проводился клинический осмотр, выполнялось УЗДС вен на сроке 1, 3, 6, 12, 24 мес. Положительным результатом считалась полная окклюзия целевой вены либо явления реканализации протяженностью не более 5 см без рефлюкса.

Данные о частоте окклюзии на разных сроках представлены на рис. 1.

При этом важно отметить, что клинических рецидивов в бассейнах оперированных вен не наблюдалось. У 2 (7,7%) пациентов на сроке 24 мес было развитие клинического рецидива ВБНК: у одного пациента вследствие рефлюкса по нецелевой вене, у второго пациента возникновение варикозных узлов на бедре, источником которых стали тазовые вены. В остальных случаях явления реканализации регистрировались только по данным

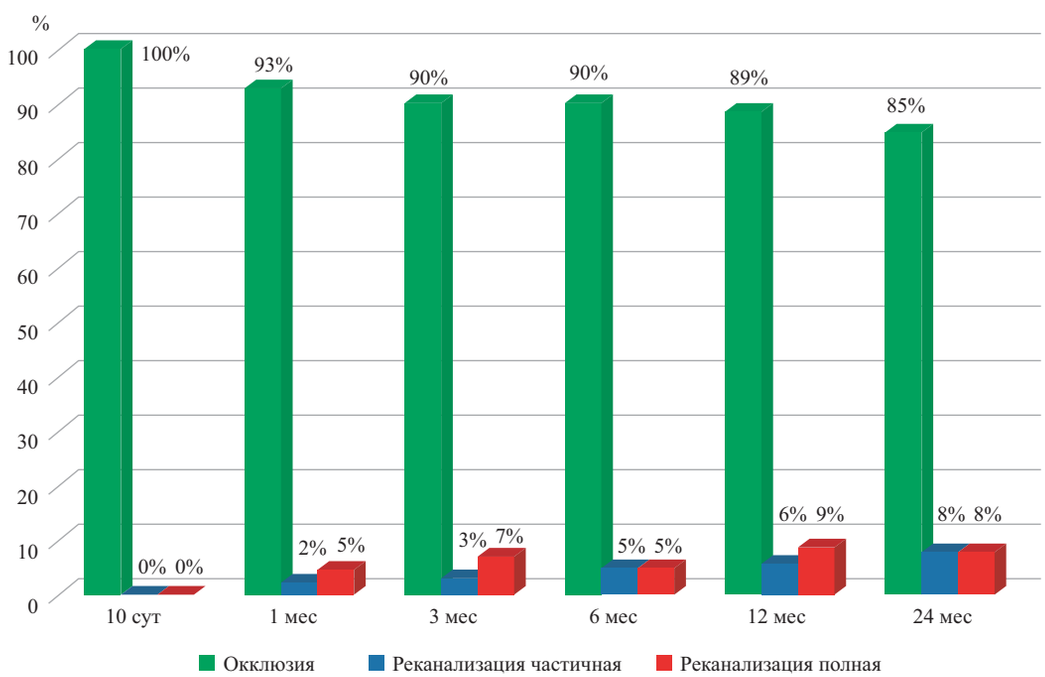


**Рис. 1.** Частота окклюзии на разных сроках

ультразвукового исследования. Несмотря на наличие реканализации и появление рефлюкса у ряда пациентов, во всех наблюдениях (100%) отмечалось снижение степени тяжести венозного заболевания (рис. 2).

## Обсуждение

Несмотря на давно доказанную свою эффективность и малотравматичность, термические методики имеют ряд недостатков, одним из которых является необходимость выполнения ТА [2–5]. ТА вызывает значительный дискомфорт и болевой синдром у пациентов. Кроме того, выполнение ТА сопряжено с развитием у ряда пациентов парестезии, разлитых экхимозов, гематом и в редких случаях аллергической реакции на анестетик [14]. Существуют и другие осложнения, связанные с термическим воздействием на стенку вены. В частности, это возникновение термоиндуцированного тромбоза и невропатии [15, 16].

Начиная с 2010 г., когда впервые цианоакрилатная клеевая композиция была применена для облитерации вен, данный вид НТНТ метода стал набирать значительные обороты в лечении варикозной болезни. Метод ЦАО получил широкое распространение, доказав свою эффективность и безопасность в исследованиях [6, 9–11]. В настоящее время в Российской Федерации зарегистрирована только одна методика ЦАО – система VenaSeal (производство компании Medtronik, США). Также на мировом рынке представлено еще несколько систем, наиболее популярные из которых турецкие – VenaBlock и Variclose [17, 18]. В России группа авторов во главе с Е.В. Шайдаковым одной из первых показала возможности применения системы VenoSeal в лечении ВБНК в 2017 г. [19]. Нами впервые было предложено использование российского клея «Сульфакрилат» для стволовой облитерации вен. Параллельно с этим проводилось экспериментальное исследование, которое заключалось во введении клеевой композиции «Сульфакрилат» в варикозные притоки вен. Авторы сделали заключение о возможности использования российского клея для ЦАО [20].

Уровень болевого синдрома во время операции и в раннем послеоперационном периоде – один из наиболее значимых преимуществ ЦАО. Ранее исследования показали, что в сравнении с ЭВЛК и РЧА метод ЦАО сопряжен с менее выраженным болевым синдромом во время операции [10, 16]. В нашем исследовании болевой синдром составил в среднем 1,6 по ВАШ, что сопоставимо с данными литературы.

Наиболее частым осложнением раннего послеоперационного периода ЦАО является развитие флебита целевой вены, которое в литературе получило название «флебитоподобная реакция» (*phlebibties like abnormal reaction – PLAR*). Частота встречаемости в литературе колеблется от 2 до 25% [10, 13, 16, 17, 21]. Такая разница обусловлена тем, что в настоящее время нет конкретных клинических критериев регистрации данного осложнения. В связи с чем, на наш взгляд, оно значительно занижено в некоторых исследованиях.

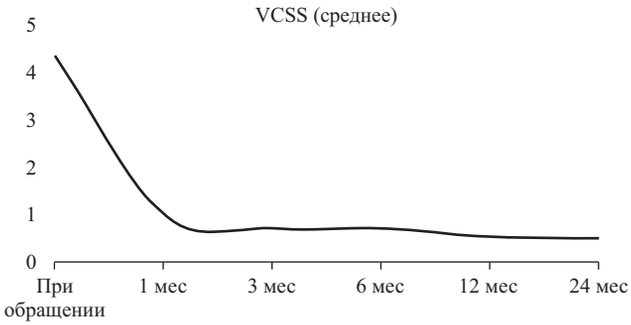


**Рис. 2.** Оценка тяжести венозного заболевания на разных сроках

*VCSS – Venous Clinical Severity Score.*

Что касается частоты реканализации в отдаленном периоде, то, по данным разных авторов, окклюзия в течение 1 года колеблется от 75 до 98% [22–25]. В настоящее время недостаточно результатов для объяснения такой разницы в частоте реканализаций. Y.C. Chan et al. определили в своем исследовании, что предиктором реканализации служит диаметр целевой вены более 8 мм [22]. Для сравнения отметим, что в WAVES study диаметр более 8 мм считался противопоказанием к ЦАО. В этом исследовании показана очень хорошая частота окклюзии вплоть до 100% на сроке 30 дней [26]. В рандомизированном исследовании в сравнении ЦАО с РЧА и ЭВЛК частота окклюзии через 1 год составила 94,7% в группе ЦАО, 92,5 и 94,2% в группах РЧА и ЭВЛК соответственно [10].

Результатом нашей работы стало создание полноценной отечественной методики и набора для ЦАО. По сравнению с имеющейся на рынке системой VenaSeal система ВАКОВ более проста и доступна. В клинической практике нами получены удовлетворительные непосредственные и отдаленные результаты. Однако требуется последующее исследование методики, сравнение с «золотым стандартом», что является целью нашей дальнейшей работы.

## Литература/References

1. Стойко Ю.М., Кириенко А.И., Затевахин И.И. и др. Российские клинические рекомендации по диагностике и лечению хронических заболеваний вен. Флебология. 2018; 3: 200–201. [Stojko YuM, Kirienko AI, Zatevahin II, et al. Diagnostics and Treatment of Chronic Venous Disease: Guidelines of Russian Phlebological Association. Flebologiia. 2018; 3: 200–201. (In Russ.)] doi: 10.17116/flebo20187031146

2. Almeida JI, Kaufmann J, Gockeritz O, et al. Radiofrequency Endovenous Closure FAST Versus Laser Ablation for the Treatment of Great

Saphenous Vein Reflux: a multicenter, single-blinded, randomized study (RECOVERY Study). J Vasc Interv Radiol. 2009; 20 (6): 752–759. doi: 10.1016/j.jvir.2009.03.008

3. Proebstle TM, Vago B, Alm J, et al. Treatment of the incompetent great saphenous vein by endovenous radiofrequency powered segmental thermal ablation: first clinical experience. J Vasc Surg. 2008; 47 (1): 151–156. doi: 10.1016/j.jvs.2007.08.056

4. Klein JA, Jeske DR. Estimated maximal safe dosages of tumescent lidocaine. Anesth Analg. 2016; 122 (5): 1350–1359. doi: 10.1213/ANE.0000000000001119

5. Goodyear SJ, Nyamekye IK. Radiofrequency ablation of varicose veins: best practice techniques and evidence. Phlebology. 2015; 30 (2): 9–17. doi: 10.1177/0268355515592771

6. Almeida JI, Javier JJ, Mackay E, et al. First human use of cyanoacrylate adhesive for treatment of saphenous vein incompetence. J Vasc Surg Venous Lymphat Disord. 2013; 1 (2): 174–180. doi: 10.1016/j.jvsv.2012.09.010

7. Lane T, Bootun R, Dharmarajah B, et al. A multi-centre randomised controlled trial comparing radiofrequency and mechanical occlusion chemically assisted ablation of varicose veins – final results of the Venefit versus Clarivein for varicose veins trial. Phlebology. 2017; 32 (2): 89–98. doi: 10.1177/0268355516651026

8. Vähäaho S, Halmesmäki K, Mahmoud O, et al. Three-year results of a randomized controlled trial comparing mechanochemical and thermal ablation in the treatment of insufficient great saphenous veins. J Vasc Surg Venous Lymphat Disord. 2021; 9 (3): 652–659. doi: 10.1016/j.jvsv.2020.08.007

9. Morrison N, Gibson K, McEnroe S, et al. Randomized trial comparing cyanoacrylate embolization and radiofrequency ablation for incompetent great saphenous veins (VeClose). J Vasc Surg. 2015; 61 (4): 985–994. doi: 10.1016/j.jvs.2014.11.071

10. Eroglu E, Yasim A. A Randomised Clinical Trial Comparing N-Butyl Cyanoacrylate, Radiofrequency Ablation and Endovenous Laser Ablation for the Treatment of Superficial Venous Incompetence: Two Year Follow up Results. Eur J Vasc Endovasc Surg. 2018; 56 (4): 553–560. doi: 10.1016/j.ejvs.2018.05.028

11. Ovalı C, Sevin MB. Twelve-month efficacy and complications of cyanoacrylate embolization compared with radiofrequency ablation for incompetent great saphenous veins. J Vasc Surg Venous Lymphat Disord. 2019; 7 (2): 210–216. doi: 10.1016/j.jvsv.2018.10.019

12. Parsi K, Roberts S, Kang M, et al. Cyanoacrylate closure for peripheral veins: Consensus document of the Australasian College of Phlebology. Phlebology. 2020; 35 (3): 153–175. doi: 10.1177/0268355519864755

13. Марченко В.Т., Прутовых Н.Н., Толстиков Г.А. Медицинский клей «Сульфакрилат» антибактериальная противовоспалительная клеевая композиция. Руководство для применения в хирургических отраслях. Новосибирск. 2013; 80 [Marchenko VT, Prutovyh NN, Tolstikov GA. Medical glue “Sulfacrylate” antibacterial anti-inflammatory adhesive composition. Guidelines for use in the surgical industries. Novosibirsk. 2013; 80. (In Russ.)]

14. Almeida JI, Javier JJ, Mackay EG, et al. Two-year follow-up of first human use of cyanoacrylate adhesive for treatment of saphenous vein incompetence. Phlebology. 2015; 30 (6): 397–404. doi: 10.1177/0268355514532455

15. Kabnick LS, Sadek M, Bjarnason H, et al. Classification and treatment of endothermal heat-induced thrombosis: Recommendations from the American Venous Forum and the Society for Vascular Surgery. J Vasc Surg Venous Lymphat Disord. 2021; 9 (1): 6–22. doi: 10.1016/j.jvsv.2020.06.008

16. Hirsch T. Varicose vein therapy and nerve lesions. Vasa. 2017; 46 (2): 96–100. doi: 10.1024/0301-1526/a000588

17. Bozkurt AK, Yılmaz MF. A prospective comparison of a new cyanoacrylate glue and laser ablation for the treatment of venous insufficiency. Phlebology. 2016; 31 (1): 106–113. doi: 10.1177/0268355516632652

18. Sarac A. Two-year follow-up of a n-butyl-2-cyanoacrylate glue ablation for the treatment of saphenous vein insufficiency with a novel application catheter with guiding light. Vascular. 2019; 27 (4): 352–358. doi: 10.1177/1708538118823838

19. Шайдаков Е.В., Мельцова А.Ж., Порембская О.Я. и др. Опыт применения цианоакрилатного клея при эндоваскулярном лечении варикозной болезни. Ангиология и сосудистая хирургия. 2017; 23 (4): 62–67. [Shaĭdakov EV, Mel’tsova AZ, Porembskaia OI, et al. Ex perience with using cyanoacrylate glue in endovascular treatment of varicose veins. Angiol Vasc Surg. 2017; 23 (4): 62–67. (In Russ.)]

20. Санников А.Б., Шайдаков Е.В., Емельяненко В.М. и др. Экспериментальное клиническое исследование по использованию отечественного адгезива в облитерации варикозно измененных вен у человека. Стационарозамещающие технологии. Амбулаторная хирургия. 2020; 3–4: 113–123. [Sannikov AB, Shaydakov EV, Emelyanenko VM, et al. Experimental clinical study on the using of adhesive in the obliteration of varicose veins in humans. Hospital-replacing technologies: Ambulatory surgery. 2020; 3–4: 113–123. (In Russ.)] doi: 10.21518/1995-1477-2020-3-4-113-123

21. Park I, Jeong MH, Park CJ, et al. Clinical features and management of “Phlebitis-like Abnormal Reaction” after cyanoacrylate closure for the treatment of incompetent saphenous veins. Ann Vasc Surg. 2019; 55: 239–245. doi: 10.1016/j.avsg.2018.07.040

22. Chan YC, Law Y, Cheung GC, et al. Predictors of recanalization for incompetent great saphenous veins treated with cyanoacrylate glue. J Vasc Interv Radiol. 2017; 28 (5): 665–671. doi: 10.1016/j.jvir.2017.01.011

23. Almeida JI, Javier JJ, Mackay EG, et al. Thirty-sixth-month follow-up of first-in-human use of cyanoacrylate adhesive for treatment of saphenous vein incompetence. J Vasc Surg Venous Lymphat Disord. 2017; 5 (5): 658–666. doi: 10.1016/j.jvsv.2017.03.016

24. Proebstle TM, Alm J, Dimitri S, et al. The European multicenter cohort study on cyanoacrylate embolization of refluxing great saphenous veins. J Vasc Surg Venous Lymphat Disord. 2015; 3 (1): 2–7. doi: 10.1016/j.jvsv.2014.09.001

25. Morrison N, Gibson K, Vasquez M, et al. VeClose trial 12-month outcomes of cyanoacrylate closure versus radiofrequency ablation for incompetent great saphenous veins. J Vasc Surg Venous Lymphat Disord. 2017; 5 (3): 321–330. doi: 10.1016/j.jvsv.2016.12.005

26. Gibson K, Ferris B. Cyanoacrylate closure of incompetent great, small and accessory saphenous veins without the use of postprocedure compression: initial outcomes of a post-market evaluation of the VenaSeal System (the WAVES Study). Vascular. 2017; 25 (2): 149–156. doi: 10.1177/1708538116651014